BIJLAGE 4: COMPREHENSIVE CLASSIFICATION VAN AO EN INJURY SEVERITY SCORE VAN STSG

Comprehensive Classification (AO)

Dit schema is voornamelijk gebaseerd op de pathomorfologische karakteristieken van de letsels. Er worden drie hoofdgroepen onderscheiden (figuur 1):

- *Type A-letsels:* gevolg van compressiekrachten en dus gefaald in compressie. Omdat het posterieure ligamentaire complex intact is, is er residuele stabiliteit tegen flexie-extensie en rotatiekrachten.
- *Type B-letsels:* gevolg van distractie (flexie of extensie) krachten. Er is sprake van 'transverse disruption' (falen van de posterieure 'tension band'). Vaak bovenop een type A-letsel waarbij een gecombineerde compressie-flexie of -extensie instabiliteit ontstaat. Een deformiteit kleiner dan een vergelijkbaar type A-letsel kan dus veel grotere gevolgen hebben voor de stabiliteit van het gehele structuur als posterieure elementen verzwakt of gescheurd zijn.
- *Type C-letsels:* gevolg van rotatie- en/of translatiekrachten. Vaak bovenop type A- en/of type B-letsels waarbij een gecombineerd faalpatroon ontstaat.

Figuur 1.: De hijskraan als mechanische model om de mechanische stabiliteit in te schatten

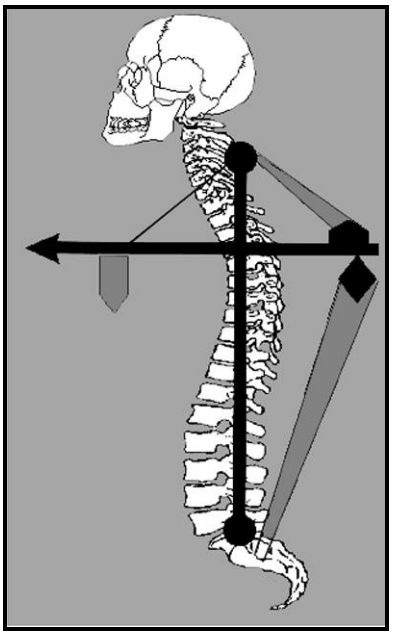

Figuur 2.: Type-indeling volgens AO-classificatie. Zoals te verwachten, neemt de kans op neurologische letsel is het laagst in Type A en het hoogst in Type C

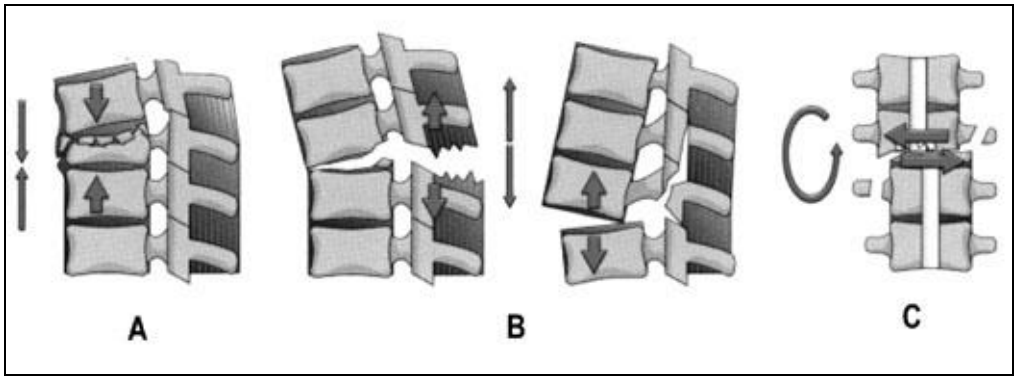

Het volgende algoritme kan gebruikt worden voor de hoofdindeling van de AO-classificatie:

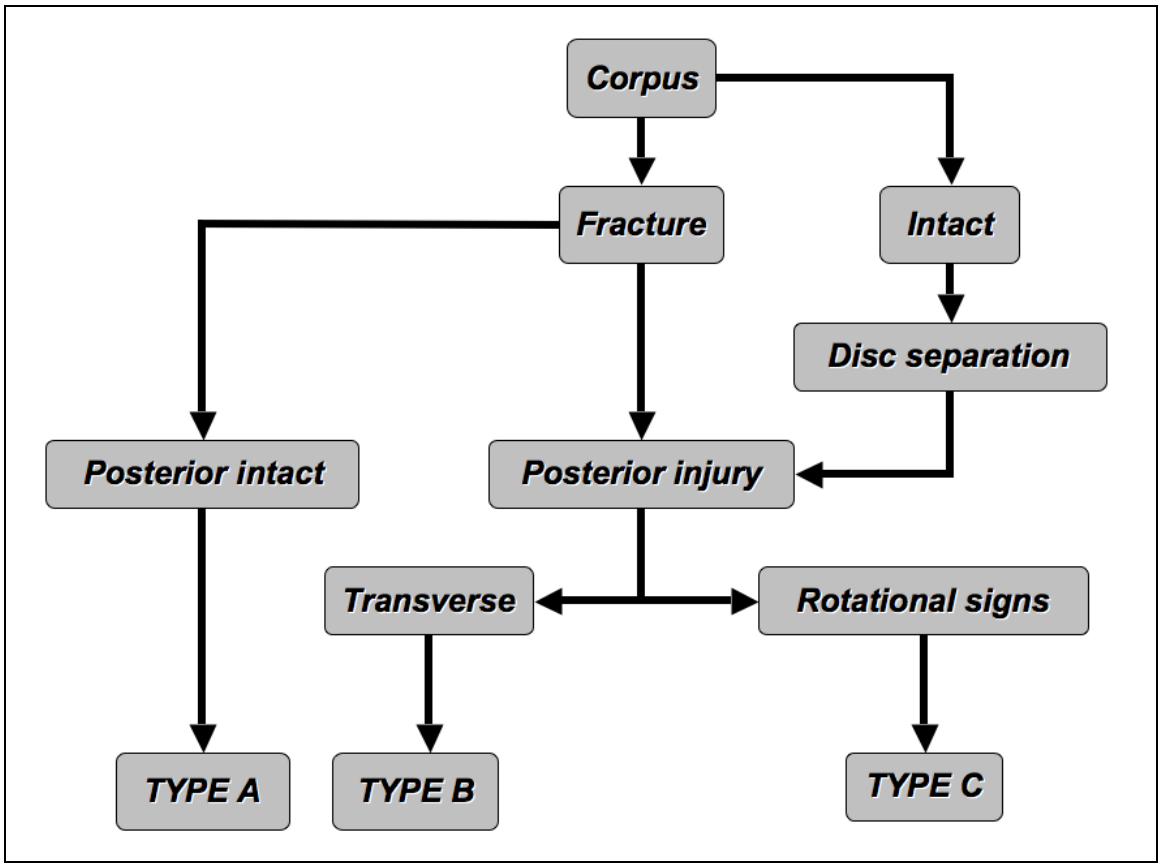

Figuur 3. : Type A (Compressie)fracturen

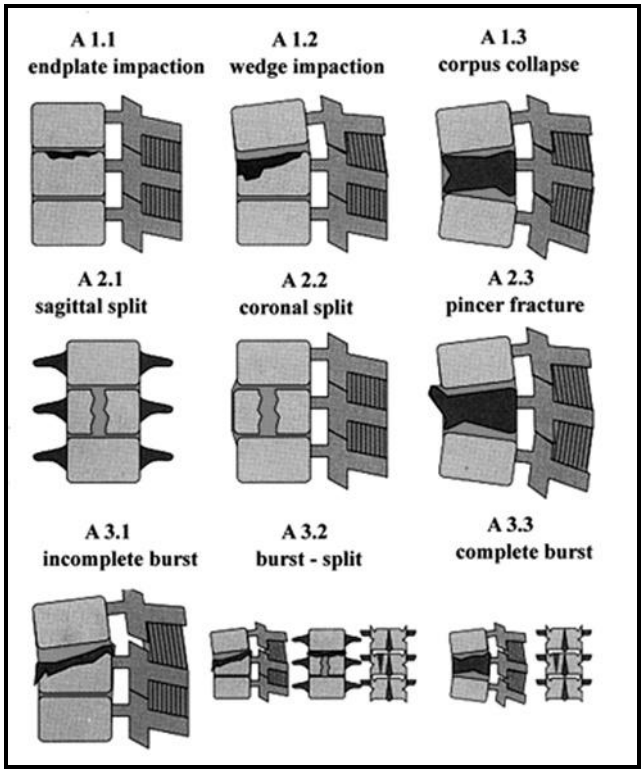

Compressiefractuur van het corpus. De kans op neurologische schade neemt toe naarmate de achterste cortex van het corpus meer is betrokken (de middel-column van Denis).
Subclassificatie van type A-letsels (figuur 3):

- *A1:* Impactiefracturen. Minimale letsels met een goede residuele stabiliteit. Cave: sommige type B-letsels kunnen gezien worden als simpele impactiefractuur.
- *A2:* Splitfracturen. Zeldzame letsels. Vaak gezien bij osteoporotische skeletten. Neurologische en langetermijnstabiliteit onzeker.
- *A3:* Burstfracturen. Betrokkenheid van posterior cortex van het corpus leidt tot hoge mate van kans op neurologische letsel. Langetermijnstabiliteit moelijk voorspelbaar.

Algoritme voor Type A indeling

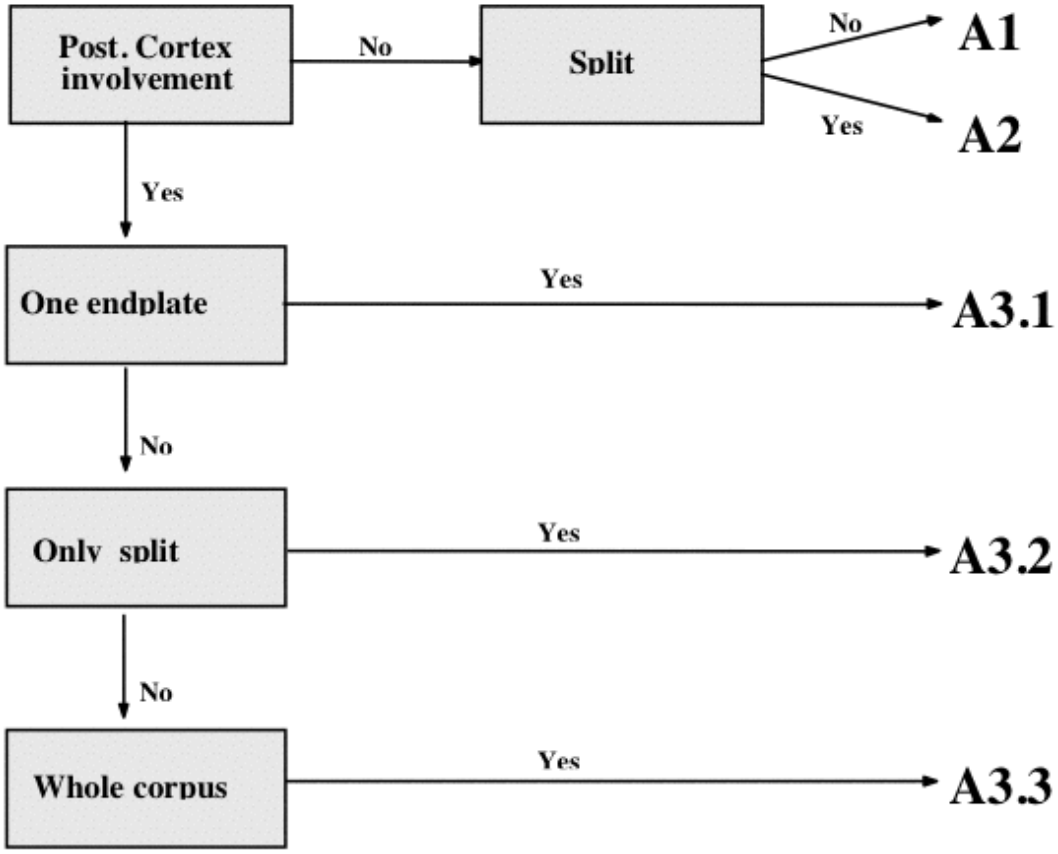

Figuur 4.: Type B (distractie) letsels. Anterieur en posterieur element letsel met distractie. Onderbreking in transversale vlak. Bijna altijd in combinatie met type A-fracturen. Mechanisch en neurologisch zeer instabiele letsels. Cave: de meeste van deze onderbrekingen op transversale vlak zijn niet of nauwelijks zichtbaar op foto of CT-scan.

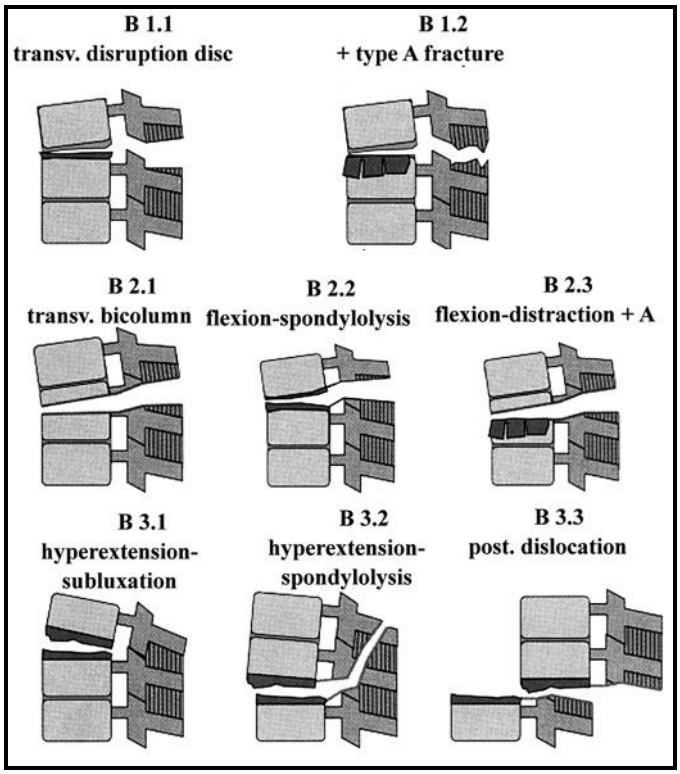

Subclassificatie van type B-letsels (figuur 4):

- *B1:* Transverse disruption van posterieure elementen ligamentair (PLC letsel). Vaak in combinatie met type A-fractuur.
- *B2:* Transverse disruption van posterieure elementen grotendeels ossaal (pedikel-, facet-processus-spinosusfracturen). Vaak in combinatie met type A-fractuur.
- *B3:* Zeer zeldzaam. Transverse disruption van anterieur element door de intervertebrale disc.

Algoritme voor Type B indeling

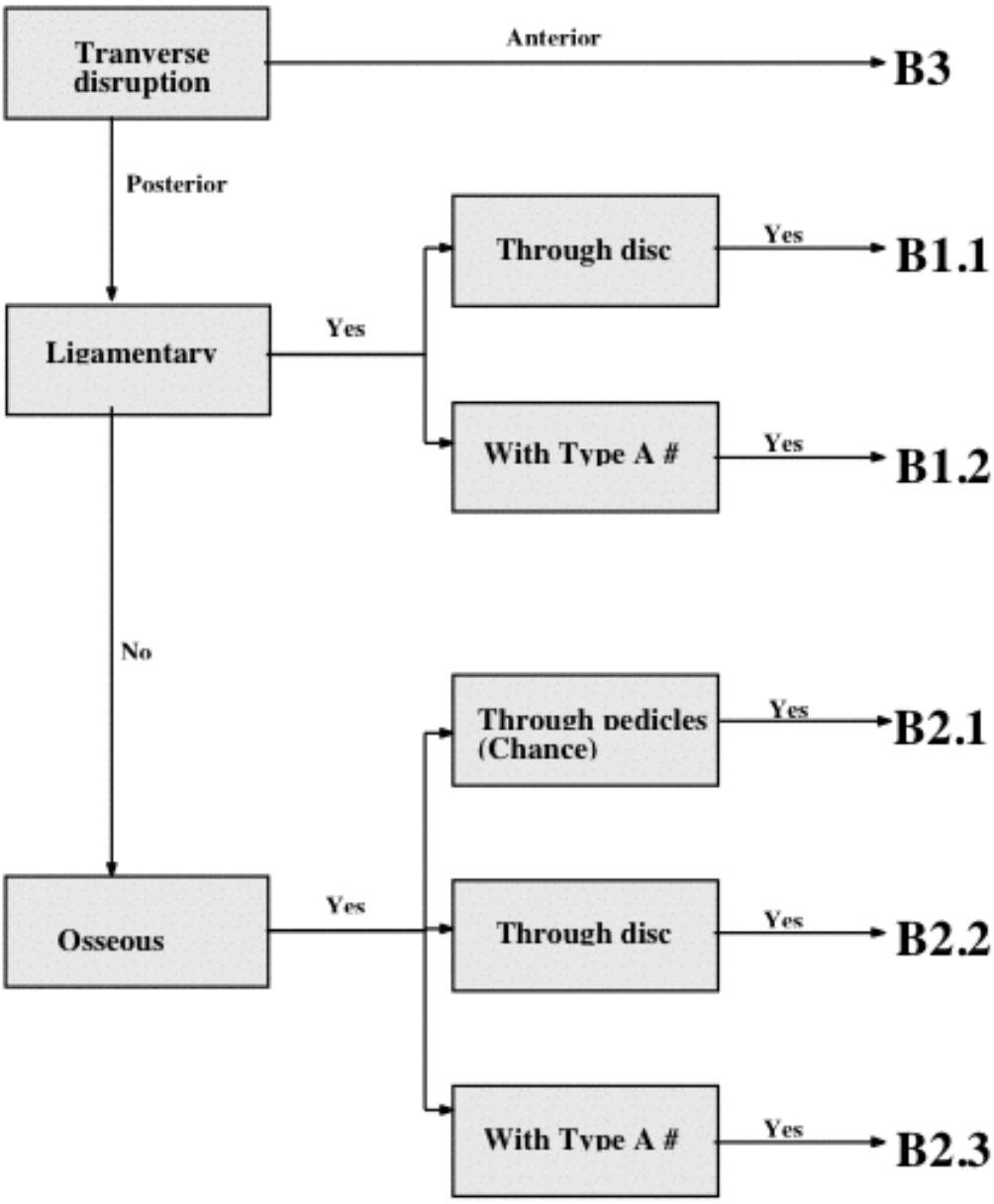

Figuur 5.: Type C (rotatie) letsels. Anterieur en posterieur element letsel met rotatie. Rotationele instabiliteit bovenop een type A- of B-letsel. Neurologisch en mechanisch uiterst instabiel. Extra aandacht tijdens overtillen. Vaak polytraumapatiënten met thorax, vaat en abdominale letsels. Kans op neurologische schade zeer groot.

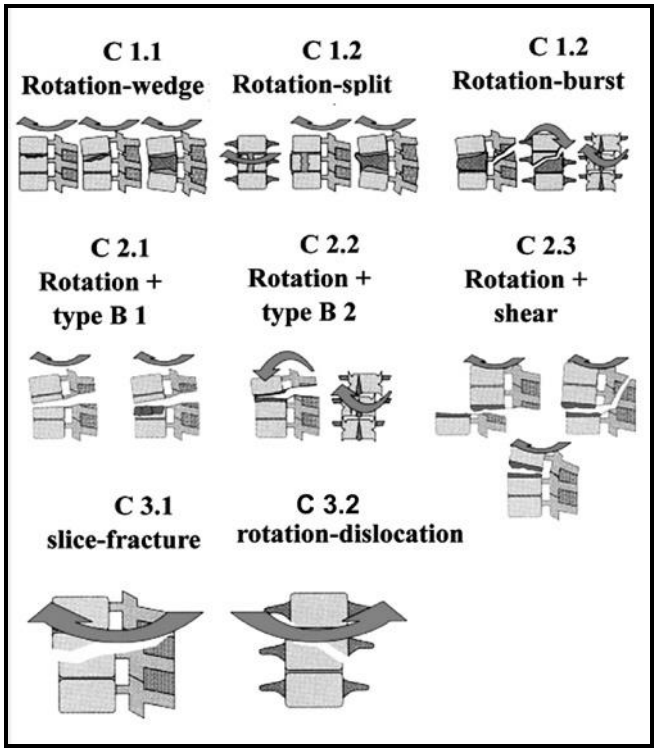

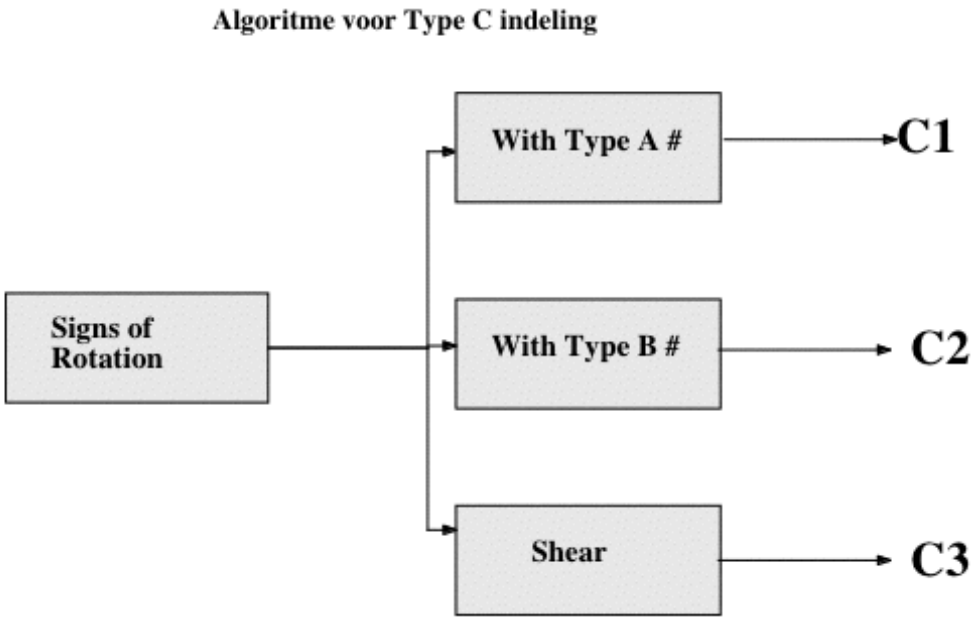

Injury Severity Score van STSG

TLICS (Thoraco-Lumbar Injury Classification and Severity Score)
De drie basiscomponenten van het systeem:
- Morfologie van het letsel
- PLC (Posterior Ligamentary Complex) status
- Neurologische status

Morfologie van het letsel
Dit is in principe niet veel anders dan de type-indeling van de Comprehensive Classsification.
- Compressieletsels
- Rotatie / translatieletsels
- Distractieletsels

Het enige verschil is dat de distractie- en rotatie / translatieletsels in volgorde zijn veranderd. De reden voor dit is het vermijden van de moeilijkheden die ontstaan bij de CC bij het onderscheiden tussen type B-letsels die alleen een compressie type fracturen zijn met PLC beschadiging en type B-letsels die een luxatie-fractuur type vertegenwoordigen. Omdat de PLC letsels onder een aparte hoofdstuk worden behandeld, wordt hier onder distractie-letsels alleen de tweede type fracturen verstaan.

Punten worden toegekend aan deze type letsels. Alleen de ernstigste morfologie, die gezien is, wordt gescoord. Bijvoorbeeld als er sprake is van een fractuur met een compressie-morfologie met daar bovenop een translatie wordt dit gescoord als ‘rotatie / translatie letsel’

- Compressie	1 punt
• Met burst component	2 punten
- Rotatie / translatie	3 punten
- Distractie	4 punten

PLC (Posterior Ligamentary Complex)
Hiermee wordt het tension-band mechanisme (zie kraanfiguur) bedoelt. Er zijn aanwijzingen dat letsels van dit mechanisme prognostisch significant kunnen zijn. Door dit als een apart onderdeel te beschouwen, wordt ook de verwarring binnen de type B letsels van de CC vermeden. Het is niet altijd duidelijk of de PLC volledig of onvolledig beschadigd is. Bij twijfel wordt een MRI-onderzoek aanbevolen.

- PLC intact	0 punten
- Incompleet of verdacht	2 punten
- Verscheurd	3 punten

Neurologische status
De ASIA-schaal wordt als basis gebruikt. Niet alleen de ernst van het neurologische letsel,maar ook de urgentie van ingrijpen en de kans op herstel wordt meegerekend voor het toekennen van punten. Daardoor heeft een complete dwarslaesie (ASIA A) minder punten dan een incomplete (ASIA B-D) en cauda equina letsel krijgt altijd hoogste punten ongeacht of het compleet of incompleet is:

- Intact 0 punten
- Zenuw wortel 2 punten
- Ruggenmerg / conus letsels
    - Compleet 2 punten
    - Incompleet 3 punten
- Cauda equina letsel 3 punten

De punten uit elke hoofdstuk worden daarna opgeteld en de totale TLICS-score wordt berekend. Bijvoorbeeld: een patiënt met een burstfractuur en PLC-letsel en ASIA B neurologie krijgt van de morfologie 2, PLC 3 en neurologie 3 en dus een totale score van 8. Na berekening van de TLICS-score wordt verder gekeken naar klinische modifiers, zoals mate van deformiteit, ankylose, polytrauma status, osteoporose etc. Het is de bedoeling dat deze 'modifiers' op den duur door middel van prospectief onderzoek verdere punten krijgen.

Behandelingsalgoritme
Letsels met 3 of minder punten niet operatief.
Letsels met 4 punten operatief of niet operatief.
Letsels met 5 of meer punten operatief.

SLIC (Subaxiale cervicale wervelkolom)
Dit nieuwe concept onderscheidt drie belangrijke parameters, die de ernst van het letsel en de prognose bepalen (Vaccaro 2007):
Deze drie voorname letsel karakteristieken als geschikte indicator voor subaxiaal trauma en grotendeels onafhankelijke voorspellers van klinische uitkomst zijn:
- Morfologie van het letsel (compressie, distractie en translatie/rotatie)
- Integriteit van het disco-ligamentaire complex (DLC)
- Neurologische status

Elke categorie wordt apart beoordeeld en krijgt een numerieke waarde. De som van deze waardes bepaalt de Spinal Injury Severity-score. Klinische modifiers worden daarna beoordeeld en extra punten worden toegevoegd of afgetrokken van de ISS-score. Op basis van deze score wordt een behandeling voorgesteld.

Tabel 1.: SLIC-classificatie vindt plaats volgens een puntenverdeling per voornoemde karakteristiek

Morfologie	geen morfometrische afwijkingen	0
	eenvoudige compressie	1
	burst fractuur	2
	distractie letsel	3
	rotatie/translatie letsel	4
DLC	intact	0
	vermoedelijk gelaedeerd	1
	evident geruptureerd	2
Neurologisch status	normaal	0
	zenuwletsel	1
	complete dwarslaesie	2
	incomplete dwarslaesie	3
	aanhoudende myelumcompressie bij aanwezige neurologische uitval	+1

NB: bij aanhoudende myelumcompressie en aanwezige neurologische uitvalsverschijnselen wordt een extra punt toegekend.

Deze punten worden aangevuld met descriptieve termen betreffende spinaal niveau, benig letsel en ‘confounders’, zoals bijvoorbeeld aanwezigheid van DISH, Bechterew, voorafgaande chirurgie etc. Hoe hoger de som van het aantal punten, hoe ernstiger het letsel en daarmee hoe waarschijnlijker de indicatie voor chirurgische behandeling. De drempel voor niet chirurgische behandeling wordt gesteld op een totaalscore tussen 1 en 3. Een totaalscore van 5 punten of hoger vormt een aanbeveling voor chirurgische behandeling bestaande uit realignement, eventuele decompressie en stabilisatie. Alhoewel vroege data met betrekking tot validiteit en betrouwbaarheid veelbelovend blijken, is nadere evaluatie noodzakelijk alvorens de SLIC-score in de klinische praktijk te introduceren.

Literatuur

- Magerl F, Aebi M, Gertzbein SD, Harms J, Nazarian S: A comprehensive classification of thoracic and lumbar injuries. Eur Spine J 1994; 3: 184-201.
- Vaccaro AR, Lehman RA Jr, Hurlbert RJ, Anderson PA, Harris M, Hedlund R,Harrop J, Dvorak M, Wood K, Fehlings MG, Fisher C, Zeiller SC, Anderson DG, Bono CM, Stock GH, Brown AK, Kuklo T, Oner FC.: A new classification of thoracolumbar injuries: the importance of injury morphology, the integrity of the posterior ligamentous complex, and neurologic status. Spine 2005 30(20):2325-33.
- Vaccaro AR, Hurlbert RJ, Fisher C et al: The sub-axial cervical spine injury classification system (SLIC); a n ovel approach to recognize the importance of morphology, neurology and integrity of the disco-ligamentous complex. Spine 2007 32(21):2365-74.