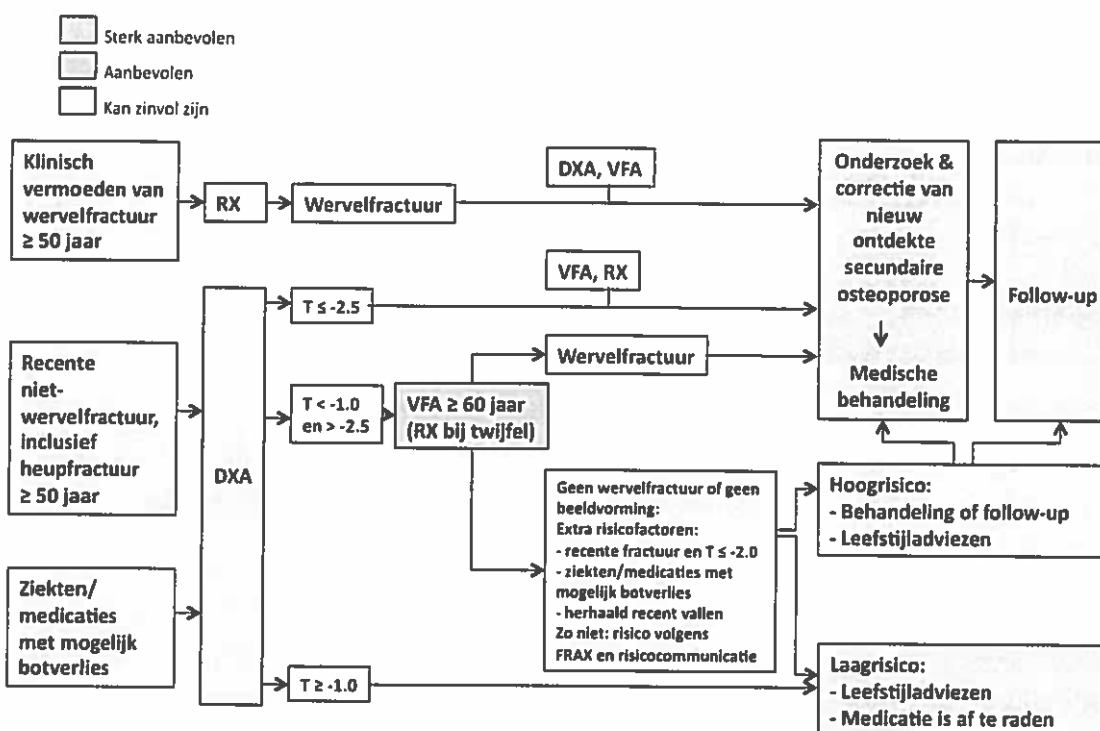


Bijlage 3: Samenvattingskaart

Stroomdiagram van diagnostiek, behandeling en follow-up bij patiënten > 50 jaar met een recente fractuur of ziekten/medicatie met mogelijk botverlies



Toelichting:

DXA: botdichtheidsmeting ter hoogte van lumbale wervelkolom en heup (totale heup en heuphals)

VFA: vertebral fracture assessment met DXA

RX: radiologie van de wervelkolom

Voor mannen dient de T-score van vrouwen als afkappunt te worden gebruikt. Indien de T-score van mannen wordt gebruikt, wordt aanbevolen om het afkappunt te leggen bij -2.8 en niet bij -2.5.

Definitie wervelfractuur: met radiologie: > 25% hoogteafname, met VFA > 40% hoogteafname. Bij hoogteafname VFA tussen 25 en 40% (graad-2-inzakking): aanvullende röntgenfoto met als afkapwaarde > 25% hoogteafname.

Medicatie met mogelijk botverlies: Vooral Glucocorticosteroïden, antihormonale therapie bij mamma- en prostaatacarcinoom, en thiazolidinedionen, alsmede protonpompremmers, antidepressiva, anti-epileptica, benzodiazepinen.

Vallen: Het verdient aanbeveling om bij patiënten > 50 jaar met een fractuur, die zich melden met een val of een valletsel, een nadere evaluatie van het valrisico te verrichten. Bij één of meer keer vallen in het afgelopen jaar, eventueel gerichte interventie: spier- en balanstraining, ooghheelkundige interventie, saneren medicatie, vitamine D-suppletie.

Diagnostiek, behandeling en follow-up bij patiënten > 60 jaar zonder recente fractuur, met een risicoscore ≥ 4

Fractuurrisicoscore: bij een totaal van 4 punten of meer wordt een DXA geadviseerd

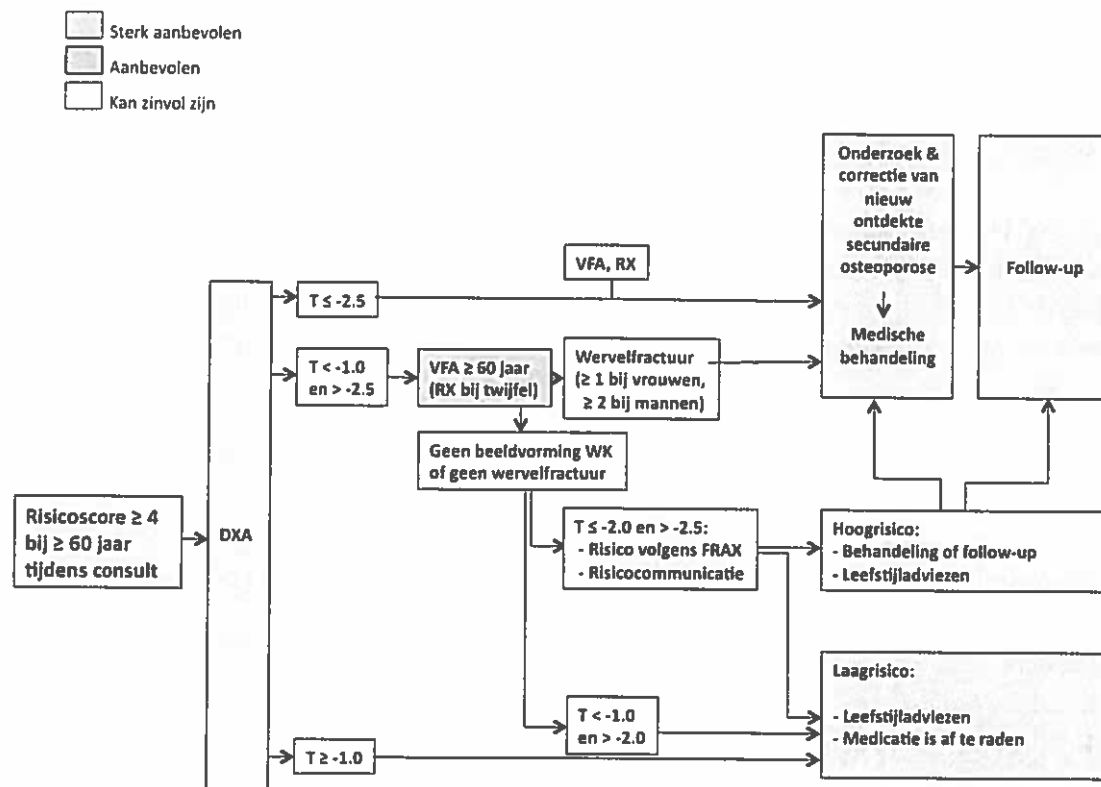
Risicofactor	Risicoscore
Gewicht < 60 kg en/of BMI < 20 kg/m ²	1
Leeftijd > 60 jaar	1
Leeftijd > 70 jaar (dan risicoscore > 60 jaar niet extra meetellen)	2
Eerdere fractuur na het 50 ^{ste} levensjaar [#]	1
Heupfractuur bij een ouder	1
Verminderde mobiliteit	1
Reumatoïde artritis	1
Meer dan één keer vallen in het laatste jaar	1
Aandoening of situatie geassocieerd met secundaire osteoporose*	1
Gebruik van glucocorticosteroïden (> 3 maanden; $\geq 7,5$ mg/dag)	4

[#] Bij recente fractuur (korter dan een jaar geleden) zie stroomdiagram 1

* Aandoening of situatie geassocieerd met secundaire osteoporose:

Onbehandeld hypogonadisme bij mannen en vrouwen, inflammatoire darmziekten en malabsorptie, chronische inflammatoire aandoeningen, orgaantransplantatie, diabetes mellitus (type 1 en 2), onbehandelde hyperthyroïdie of overgesubstitueerde hypothyreoïdie, primaire hyperparathyreoïdie, COPD, pernicioze anemie.

Stroomdiagram van diagnostiek, behandeling en follow-up bij patiënten > 60 jaar zonder fractuur met een risicoscore ≥ 4



Voor toelichting: zie stroomdiagram 1

Medicamenteuze behandeling ter preventie van fracturen

1^{ste} keuze: alendronaat of risedronaat

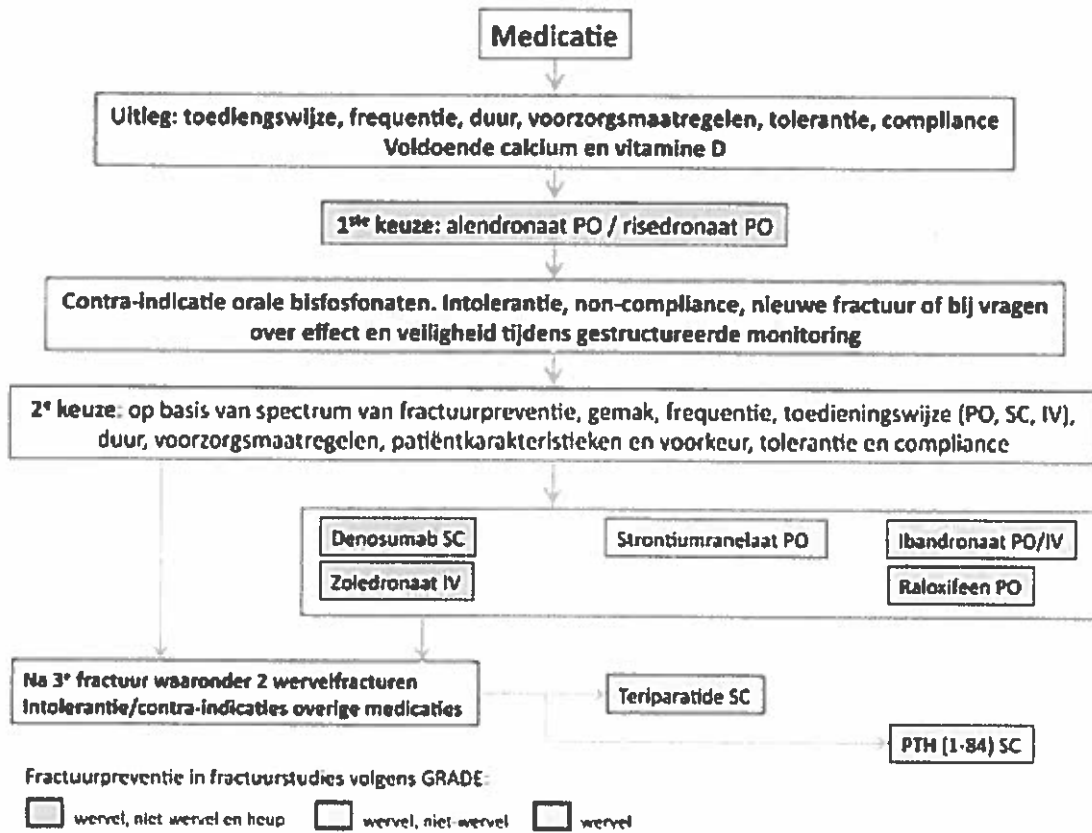
2^{de} keuze: op basis van aangetoonde fractuurpreventie in primaire analyses (zie a t m d) en gebruiksgemak:

- Reductie heup-, wervel- en niet-wervelfracturen: denosumab of zoledronaat
- Reductie wervel- en niet-wervelfracturen: strontiumranelaat
- Reductie wervelfracturen: raloxifen, ibandronaat
- Bij derde fractuur, waaronder twee wervelfracturen: teriparatide (2^{de} keuze PTH)

Naast deze medicatie:

- dagelijks 800 IE vitamine D₃; bij ernstig vitamine D-gebrek (25(OH)D spiegel < 15 nmol/l) kan tijdelijk een hogere dosis vitamine D₃ overwogen worden, bijvoorbeeld 10.000 IE per dag gedurende tien dagen
- een calciumsupplement van 500 – 1000 mg per dag wanneer de inname van calcium met de voeding lager is dan 1200 mg per dag. 1000 mg per dag geldt vooral wanneer de patiënt geen zuivelproducten gebruikt.

Stroomdiagram voor de medicamenteuze behandeling van osteoporose

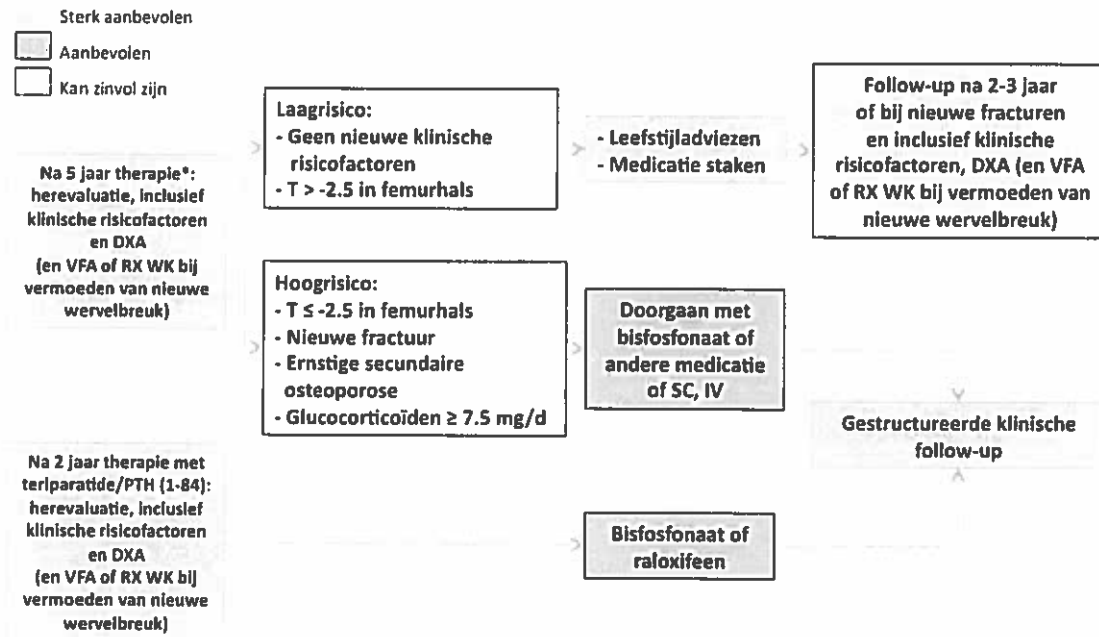


Controles na instellen medicamenteuze behandeling

Eerste jaar: na drie-zes maanden en nadien jaarlijks

- Therapietrouw en tolerantie; bij vermoeden nieuwe fractuur: Röntgenfoto
- Eventueel volgende therapiestap als nieuwe fractuur ondanks meer dan één jaar behandeling
- DXA kan zinvol zijn na twee-drie jaar

Beleid na 5 jaar medicamenteuze behandeling



*Bisfosfonaten, strontiumrelaet, raloxifeen