

Botmetastasen

Landelijke richtlijn, Versie: 1.0

Laatst gewijzigd : 15-06-2010

Methodiek: Evidence based

Verantwoording: Dutch
Orthopedic Tumor Society

Inhoudsopgave

Algemeen	1
Diagnostiek voorafgaande aan de behandeling	3
Röntgen diagnostiek.....	3
Röntgenologisch beeld van een bot laesie.....	3
Inschatten fractuurrisico van een bot laesie.....	4
Aanvullende diagnostiek	6
Laboratorium onderzoek.....	7
Skeletscintigrafie.....	7
PET-CT scan.....	7
CT.....	7
MRI.....	7
(Dikke naald) Biopsie.....	8
Behandeling	9
Algemene behandeling.....	9
Pijnstilling.....	9
Radiotherapie.....	9
Chemotherapie.....	10
Fractuur behandeling.....	10
Preventief.....	11
Preoperatieve diagnostiek en behandeling.....	11
Onderste Extremititeit.....	11
Bovenste Extremititeit.....	12
In opzet curatieve behandeling.....	12
Stroomdiagram	13
Samenvatting	14
Referenties	15
Bijlagen	18
.....	21

Algemeen

Pathologische fracturen worden gedefinieerd als een spontane fractuur door een pre-existente laesie van het betreffende bot als gevolg van een locale verzwakking of systemische ziekte (tabel 1.) De belangrijkste oorzaken van pathologische fracturen zijn osteoporose en kwaadaardige primaire en secundaire tumoren van het bot. Deze richtlijn beperkt zich tot de diagnostiek en behandeling van (dreigende) pathologische fracturen van de extremiteiten die het gevolg zijn van bot metastasen. Botmetastasen zijn de meest voorkomende vorm van kwaadaardige tumoren in het skelet en nemen in incidentie en prevalentie toe. Dit in tegenstelling tot primaire bottumoren zoals het osteosarcoom en chondrosarcoom, welke relatief zeldzaam voorkomen (1 per 100.000).¹ Bij 70% van de patiënten met botmetastasen zijn deze secundair aan een mamma-, long-, prostaat-, schildklier- of niercelcarcinoom.^{2 3 4} Door de steeds effectievere behandeling van deze gemetastaseerde primaire tumoren neemt het aantal botmetastasen in het afgelopen decennium toe. Gemiddeld wordt geschat dat twee derde van alle terminale kankerpatiënten bot metastasen heeft.^{5 6} Hoewel botmetastasen niet levensbedreigend zijn, beïnvloeden deze wel de kwaliteit van leven.⁷ In ongeveer twee derde van de patiënten bestaan de klinische symptomen van botmetastasen uit (ernstige) botpijn en daarmee samenhangende verminderde mobiliteit. Verder zijn de klinische symptomen als gevolg door hypercalcaemie, beenmerginfiltratie (pancytopenie) en ruggenmerg compressie belangrijk om te herkennen.⁵ Het bestaan van een botmetastase zelf heeft een negatieve invloed op de overall survival. 50% van de patiënten met botmetastasen overlijdt binnen zes maanden na de diagnosticering hiervan. Bekende negatief voorspellende factoren zijn het hebben van een bestaande pathologische fractuur, multipele botmetastasen, viscerale metastasen, een Hb < 7 mmol/l, een snelgroeiend carcinoom en verslechterend algemeen functioneren.³³ (tabel 1.)

Tabel 1: Prognostische score voor overall survival bij bot metastasen volgens H. Katagiri et al.³⁴

Prognostische factor		score
Primaire laesie		
Snelle groei	Hepatocellulair-, maag-, longcarcinoom	3
Langzame groei	Schildklier-, mamma-, prostaatcarcinoom, plasmocytoom, lymfoom	0
Matige groeisnelheid	Overige	2
Viscerale of cerebrale metastasen		2
Functionele status		1
Eerdere chemotherapie		1
Multipele bot metastasen		1

De overall survival bij 12 maanden voor de groep met 0-2 punten was in deze studie meer dan 90%. Bij een score tussen de 3-5 werd daalde deze survival naar ongeveer 50% en bij meer dan 6 punten tot onder de 15%.³⁴ Voor de uiteindelijke keuze van behandeling kan deze score een belangrijke rol spelen (figuur 1).

Tussen de 5 en 10% van de patiënten met een botmetastase krijgt uiteindelijk te maken met een dreigende of bestaande pathologische fractuur. Belastingafhankelijke pijn kan het eerste teken van een dreigende pathologische fractuur zijn, maar is in de praktijk een matige voorspellende factor.⁸

Mannen lijken meer aangedaan dan vrouwen (58 vs. 42%) en er bestaat een piekincidentie tussen het 40^{ste} en 80^{ste} levensjaar met een gemiddelde van 58 jaar. De grote meerderheid (80%) van bot metastasen wordt gevonden in de goed doorbloede gedeelten van het axiale skelet (inclusief bekken), de ribben en het proximale femur.⁴ Lokalisatie distaal van de elleboog en knie zijn zeldzaam.

Traditioneel worden botmetastasen ingedeeld in osteolytisch en osteoblastisch, maar in het algemeen mag worden aangenomen dat alle botmetastasen een bepaald aandeel van beide eigenschappen bezitten. Puur osteolytische laesies zijn in sterkere mate 'at risk' voor een pathologische fractuur, terwijl overwegend osteoblastisch laesies minder risicovol zijn.

Een pathologische fractuur van het proximale femur bij kinderen en jong volwassenen vindt frequent haar oorzaak in een primaire bottumor. Bij patiënten boven de 40 jaar staat een metastase of een multipel myeloom bovenaan de differentiaal diagnose (tabel 2). Ondanks het zeldzame karakter behoort een primaire bottumor in de differentiaal diagnose van de pathologische fractuur.^{3 9 10} Meestal is een betrouwbare differentiaal diagnose op te stellen aan de hand van anamnese, lichamelijk onderzoek en conventionele röntgendiagnostiek. Röntgendiagnostiek is vaak een betrouwbare manier om een maligne laesie van een benigne afwijking te onderscheiden. Deze richtlijn richt zich vooral op de diagnostiek en behandeling van een bot metastase leidend tot een (dreigende) pathologische fractuur. Enkele benigne

afwijkingen worden voor de volledigheid besproken. De meeste benigne afwijkingen onderscheiden zich door een scherpe begrenzing tussen de laesie en het aangrenzend bot, een sclerotische begrenzing en het ontbreken van een periost reactie en weke delen uitbreiding. Indien er geen betrouwbare diagnose gesteld kan worden op basis van de röntgendiagnostiek, moet een bot laesie met grote voorzichtigheid worden benaderd.

Tabel 2. Meest voorkomende tumoren bij een (dreigende) pathologische fractuur bij patiënten boven van 40 jaar of ouder.^{2 3 4}

Metastase
Longcarcinoom
Mammacarcinoom
Niercelcarcinoom (Grawitz)
Schildkliercarcinoom
Melanoom
Weke delen sarcoom

Primaire maligne bottumor
<i>Plasmocytoom (M. Kahler)</i>
<i>Chondrosarcoom</i>
<i>Osteosarcoom</i>
<i>Maligne Fibreus Histiocytoom</i>
<i>Lymfoom</i>

Primair benigne bottumor
<i>Reusceltumor</i>
<i>Aneurysmatische Bot Cyste</i>
<i>Fibreuze dysplasie</i>
<i>Solitaire botcyste</i>
<i>Non Ossifying Fibroma</i>
<i>Enchondroom</i>

Diagnostiek voorafgaande aan de behandeling

Dit hoofdstuk is onderverdeeld in subhoofdstukken en/of paragrafen. Om de inhoud te kunnen bekijken klikt u in de linkerkolom op de subhoofdstuk- en/of paragraaftitel.

Röntgen diagnostiek

Essentieel in de work-up is een conventionele röntgenfoto in twee richtingen van het **gehele** pijpbeen. Het is van belang dat het gehele lange pijpbeen goed te beoordelen is. Zowel evidente als dreigende fracturen in lytische laesies kunnen zo worden gediagnosticeerd. Röntgendiagnostiek wordt verricht op indicatie van de kliniek (pijn) en op geleide van de botscan die vaak al verricht wordt gedurende het stadiëringsonderzoek voor de primaire tumor (zie stroomdiagram (zie [bijlage 1](#))). Agressieve kenmerken van een bot laesie zijn: een diameter > 5 cm, cortexonderbreking, periostreactie en het bestaan van een pathologische fractuur.

Röntgenologisch beeld van een bot laesie

Botmetastasen

Botmetastasen kunnen lytisch, sclerotisch (blastisch) of gemengd lytisch/sclerotisch zijn. Een bepaalde mate van lytische destructie is noodzakelijk voordat een laesie zichtbaar wordt op een röntgenfoto. Röntgenfoto's hebben een hoge specificiteit en een lage vals-positieve uitslag. Dit komt doordat alvorens botdestructie vast te stellen is, minimaal 50% van het spongieuze bot en/of minimaal 30% van het corticale bot verdwenen moet zijn. Het long-, schildklier- en niercelcarcinoom hebben vaak een uitgesproken osteolytisch karakter. Dit wordt veroorzaakt door een stimulatie van de osteoclasten en is dus een secundair gevolg van de locale tumorgroei. De metastasen van het prostaat carcinoom hebben over het algemeen een overwegend osteoblastisch aspect. Hierbij is het de locale botreactie en dus niet de botmetastase zelf die de osteoblasten rondom de metastase te stimuleren. Overwegend lytische metastasen kunnen ook enige vorm van osteoblastaire reactie laten zien indien er sprake is van relatief langzame tumor groei (mammacarcinoom). Deze wordt waarschijnlijk veroorzaakt wordt door locale reactieve botvorming en is een poging van het bot zichzelf te repareren. Bot metastasen zijn vooral gelokaliseerd in de sterk doorbloede gedeeltes van het bot (wervelkolom, bekken en metafysair in de lange pijpbeenderen).

Plasmacytoom (M. Kahler)

Het bestaan van een solitaire laesie (plasmacytoom) wordt in het algemeen bewezen met röntgendiagnostiek en een skeletscintigram. Echter het skeletscintigram kan in geval van een myeloom een vals negatieve uitslag geven. (De PET-CTscan wordt in toenemende mate gebruikt om het risico van een vals negatieve botscan te verkleinen). In 40% van de gevallen zal een solitaire laesie uiteindelijk leiden tot multifocale afwijkingen (M. Kahler). De bot laesie karakteriseert zich door een medullaire, lytische laesie met mogelijke cortex destructie of scalloping, met voorkeurslokalisaties in het axiale skelet, de schedel en proximale lange pijpbeen.

Chondrosarcoom

Het centrale *chondrosarcoom* presenteert zich meestal als een meta-diafysaire, lytische laesie met popcorn-achtige calcificaties. Hooggradige chondrosarcomen doorbreken in het merendeel van de gevallen de cortex en vertonen veelal een weke delen uitbereiding. Hoe hoger de maligniteitsgraad hoe onscherper de begrenzingen en hoe ernstiger de cortex aantasting.

Osteosarcomen

Osteosarcomen zijn vaak excentrische metafysaire sclerotische (blastische) of gecombineerd lytisch en sclerotische laesies. In ongeveer 25% van de gevallen zijn osteosarcomen overwegend lytisch. Meestal zijn de begrenzingen van de laesie onscherp, is de cortex gedestruëerd en is er een onderbroken periostreactie (Codmanse driehoek) of permeatieve periostreactie (sunburst). Vaak is er een begeleidende weke delen massa.

Reusceltumor

De reusceltumor presenteert zich als een excentrische, epi- metafysaire expansieve lytische laesie, versmalling van de cortex en een mogelijke weke delen component. Ondanks het histologische benigne karakter van deze laesie bestaat er een lokaal agressief gedrag en een zeldzaam voorkomen van pulmonale metastasering (minder dan 5%).

Aneurysmatische Bot Cyste (ABC)

Een ABC is een meestal een excentrische, solitaire, expansieve en erosieve laesie, gelokaliseerd in de metafyse van onderste en in mindere mate bovenste extremiteit.

Fibreuze Dysplasie

Fibreuze dysplasie kenmerkt zich door een matglas aspect van de matrix in de meta- en epifyse. De laesie is veelal scherp begrensd met soms enige scalloping van de cortex. Er is geen periostreactie of wekedelen component. Herhaaldelijke pathologische fracturen kunnen deze afwijking een maligne karakter geven met lytische en sclerotische radiologische kenmerken.

Inschatten fractuurrisico van een bot laesie

De werkgroep is van mening dat profylactische osteosynthese van een dreigende pathologische fractuur indien er sprake is van een bot metastase met een diameter groter dan 50% van de diameter van het pijpbeen, een corticale onderbreking groter dan 3 cm en/of aanhoudende pijn niet reagerend op radiotherapie en pijnstilling.

Er zijn verschillende methoden beschreven om een dreigende pathologische fractuur vast te stellen, deze zijn alle weinig of niet 'evidence based'.^{8 11} Bij driekwart van de patiënten is pijn het eerste en belangrijkste symptoom. De intensiteit en het karakter van de pijn zijn niet duidelijk gecorreleerd aan de kans op een pathologische fractuur.^{8 11} Het optreden van pijnklachten kan verklaard worden door rek op het periost en/of prikkeling van zenuwvelden in het endostale bot als gevolg van corticale zwakte, micro fracturen en oedeem. Veelal worden daarom radiologische criteria gebruikt om een dreigende pathologische fractuur vast te stellen.⁸ (Figuur 3)

Tabel 3: Radiologische criteria ter beoordeling van het fractuurrisico op een standaard röntgenfoto.^{1 9}

Radiologische kenmerken	Individuele significante voorspeller van fractuurrisico-?
Lengte corticaal defect (> 30 mm) >50% circumferentie aangedaan	Goede voorspeller Goede voorspeller
Radiologisch aspect laesie: osteolytisch	Matige individuele voorspeller
Laesie collum femoris (> 25% v/d diameter)	Matige individuele voorspeller
Locatie laesie: proximale / distale / midschacht	Geen individuele voorspeller
Breedte bot defect	Geen individuele voorspeller

Slechts enkele radiologische criteria lijken in de praktijk goed te correleren met een verhoogd risico op een pathologische fractuur.^{8 12} Geconcludeerd kan worden dat er sprake is van een dreigende pathologische fractuur van het femur wanneer de radiologische lengte en van de laesie meer dan 30 mm bedraagt, osteolytisch van karakter is en gepaard gaat met zichtbare cortexdestructie (zie [bijlage 2](#)). Een laesie met meer dan 50% botdestructie van de circumferentie van het lange pijpbeen heeft ook een verhoogde kans op fracturering. Dit kan in de praktijk het beste beoordeeld worden op een CT (zie [bijlage 3](#)).^{2 8 11} De Mirels-score, die gebruik maakt van radiologische en klinische criteria, wordt ook in de recente literatuur nog wel gebruikt voor de inschatting van het fractuurrisico.^{12 13} Een multifactoriële inschatting van het fractuurrisico (Mirels) lijkt in eerste instantie logisch, maar is in de praktijk beperkt toepasbaar. Het originele artikel uit 1989 spreekt van een verhoogde kans op een pathologische fractuur bij een Mirels-score boven de 7. Helaas is de studiegroep waaruit deze drempel voortvloeide erg beperkt in aantallen en diagnoses. Zelfs wanneer een gereviseerde drempelwaarde (Mirels score > 9) wordt gebruikt, blijkt dat in een grotere patiëntenpopulatie maar 15% factureert.⁸ Gebruik van de Mirels-score wordt door de werkgroep dan ook niet aangeraden.¹³

Als chirurgische behandelindicatie wordt in de praktijk het radiologische criterium van meer dan 30 mm botdestructie in de lengterichting van een belast pijpbeen aangehouden, hierbij ontstaat er in 30% van de patiënten met een lytische laesie van het proximale femur een fractuur.^{8 11} Voor de bovenste extremiteit geldt veelal een laesiediameter ratio van meer dan 50%. Bij enige verdenking op inadequate

röntgendiagnostiek als gevolg van malpositionering door bijvoorbeeld pijn, dient aanvullend een CT-scan te worden verricht om zo de circumferentie en cortexdestructie van de laesie beter in beeld te brengen. Opgemerkt moet worden dat een te strikte handhaving van de bovengenoemde criteria kunnen leiden tot een risicovolle overbehandeling van een patiëntenpopulatie met een beperkte levensverwachting. Een multidisciplinaire aanpak lijkt daarom noodzakelijk om patiënten en behandelaars te behoeden voor een te agressieve en niet noodzakelijke chirurgische behandeling. [8](#) [11](#)

Aanvullende diagnostiek

Patiënten met een (a)symptomatische bot metastase kunnen worden onderverdeeld in drie verschillende groepen.

1. De grootste groep patiënten zit in een vergevorderd stadium van een bekende primaire tumor en heeft bewezen bot metastasen. Voor deze groep geldt dat in principe kan worden volstaan met een röntgenopname van het gehele pijpbeen in twee richtingen en een skeletscintigram, alvorens gestart kan worden met de behandeling.
2. De tweede groep bestaat uit patiënten met (solitaire) botlaesie en een bekende primaire tumor, maar nog zonder eerder bewezen botmetastasen. (bijvoorbeeld een vrouw met een mammacarcinoom in haar voorgeschiedenis met een 'nieuwe' lytische afwijking in het proximale femur) Hierbij wordt naast de bovenbeschreven radiologische diagnostiek een biopsie voorafgaande aan de behandeling sterk aangeraden. Een solitaire botlaesie kent uit de literatuur in tot 20% een andere primaire oorzaak dan de bekende primaire kwaadaardige ziekte.
3. Bij de derde groep (10%) is de botmetastase zelf het eerste signaal van een nog onbekende primaire tumor.¹⁴ Hierbij is aanvullend onderzoek voorafgaand aan een biopsie noodzakelijk. Hiervoor dient een internist/oncoloog geconsulteerd te worden. In 85% van de gevallen kan hiermee de primaire tumor al voor de biopsie worden gediagnosticeerd.¹⁰ Onderzoek voorafgaand aan een biopsie bestaat dan uit: een röntgenfoto van het gehele pijpbeen en de thorax, een skeletscintigrafie en bloed- en urineonderzoek. Indien de diagnose nog niet gesteld kan worden, wordt ook een CT-scan van de thorax en het abdomen en eventueel een PET-CT gemaakt. Voor tweede en derde groep geldt dat bij verdenking op een primaire bottumor of een solitair curatief resectabele laesie, een (evt. dynamische) MRI met contrast voorafgaand aan deze biopsie noodzakelijk is (tabel 5).

Tabel 5: Preoperatieve screening bij een (dreigende) pathologische fractuur op basis van een maligne bot laesie.

Bekende gemetastaseerde ziekte	Bekende maligniteit zonder bekende metastasen	Onbekende gemetastaseerde ziekte
<i>Inschatten fractuurrisico</i>	<i>Diagnostiek naar primaire pathologie en inschatten fractuurrisico</i>	
X-lange pijpbeen geheel in 2 richtingen	X-lange pijpbeen geheel in 2 richtingen	X-lange pijpbeen geheel in 2 richtingen
Laboratorium onderzoek (bloed / urine)	Laboratorium onderzoek (bloed / urine)	Laboratorium onderzoek (bloed / urine)
Skeletscintigrafie	Skeletscintigrafie	Skeletscintigrafie
CT-scan bot laesie**	CT-scan bot laesie**	CT-scan bot laesie*
	<i>Biopsie</i>	CT-thorax en abdomen
		(CT geleide) dikke naaldbiopsie
		MRI pathologische laesie**
		<i>Biopsie</i>

* Bij niet beoordeelbare röntgenfoto's.

** Bij verdenking primaire bottumor, of solitaire curatief resectabele laesie en indien röntgen opname onvoldoende informatie geeft over fractuurrisico.

Laboratorium onderzoek

Doel van dit onderzoek is tweeledig. Ten eerste kan een onbekende primaire tumor worden gediagnosticeerd. Ten tweede kunnen potentieel levensbedreigende afwijkingen in de calcium- en fosfaathuishouding worden gediagnosticeerd en behandeld.

Bloedonderzoek: volledig bloedbeeld met leukocytdifferentiatie, BSE, CRP, nier- en leverfunctieparameters. Aangezien het Alkalische Fosfatase en Calcium als gevolg van een toegenomen osteoclastenactiviteit bij botmetastasen soms in levensgevaarlijke concentratie kan voorkomen (bv mammacarcinoom), is het verstandig deze te bepalen.

Eventueel kunnen specifieke tumormarkers als het PSA (prostaat), TSH (schildklier), alfafoetoproteïne (leverinsufficiëntie: carcinoom, alcoholabuis), CEA (adenocarcinoom) en het LDH (lymfoom) op indicatie worden bepaald.

Urineonderzoek: Bence-Jones eiwitten (eiwitspectrum) (M. Kahler)

Skeletscintigrafie

Doel van de botscaan is screening van het gehele skelet op overige lokalisaties van bot metastasen, zodat deze zo nodig behandeld kunnen worden. Ook kunnen peri-operatieve complicaties van de CWK (intubatie) en extremiteiten (positionering, mobilisatie met krukken) zo worden voorkomen. Een skeletscintigrafie is zeer gevoelig voor diverse metastatische osteoblastische haarden en is al positief bij een laesie vanaf 2 mm, maar vooral bij het plasmocytoom, schildkliercarcinoom en melanoom komen als gevolg van het lytische karakter van deze laesies ook fout-negatieve uitslagen voor.¹⁰ Helaas heeft de activiteit van de laesie geen relatie met het eventuele fractuurrisico. Verdachte laesies dienen daarom altijd vergeleken te worden met conventionele röntgenopnames. Een skeletscintigrafie kan goed worden gebruikt om eventuele skiplaesies dan wel andere bot lokalisaties van de tumor te diagnosticeren. De combinatie van een skeletscintigrafie en conventionele röntgenfoto's is sterk en is in de dagelijkse praktijk meestal afdoende om een adequate behandelingsstrategie voor patiënten met een bekende bot gemetastaseerde ziekte te bepalen.

PET-CT scan

Een enkel onderzoek naar het gebruik van de PET-CTscan voor de diagnosticering van bot metastasen laten een lichte voorkeur zien voor de PET-CTscan boven een skeletscintigrafie. Het voordeel van de PET-CTscan zou zijn dat deze een hogere sensitiviteit zou hebben vooral voor kleine lytische laesies, omdat bij dit onderzoek de metabole turnover van glucose wordt gemeten en niet de indirecte mineralisatie van bot als gevolg van osteoblastenactiviteit.¹⁵ Dit zou bij het (multipel) Myeloom en andere voornamelijk lyrische laesies een vermindering van het aantal foutnegatieve onderzoeken kunnen geven.¹⁵

CT

Een Computer Tomografie (CT-scan) kan aanvullende informatie bieden betreffende de grootte en precieze locatie van de bot laesie en de mate van cortexdestructie. Hierbij is het profylactische criterium van meer dan 50% botdestructie ten opzichte van de circumferentie van het lange pijpbeen uitstekend te bepalen. Vooral wanneer de standaard röntgenfoto's niet goed te beoordelen zijn kan een CT-scan de uitgebreidheid van de laesie en het eventueel bestaan van een fractuur, nauwkeurig in beeld brengen. Op dit moment zijn er onvoldoende argumenten om routinematig een structurele CT-scan van alle bot metastasen met een dreigende fractuur te verrichten. Een CT-scan van de thorax en het abdomen bij onbekende primaire tumor leidt in 80% tot de diagnose: metastase van een andere primaire tumor.^{3 10}

MRI

Een MRI geeft geen aanvullende informatie voor een betere inschatting van het fractuurrisico. Een MRI is alleen noodzakelijk, wanneer gedacht wordt aan een primaire bottumor of een curatief resectabele solitaire metastase van een niercel- of schildklier carcinoom. Er zijn recent aanwijzingen dat "full body" MRI ook

zinnig zou kunnen zijn in het disseminatie onderzoek. De precieze uitbreiding van de tumor in de verschillende anatomische compartimenten evenals de relatie van de tumor ten opzichte van de aangrenzende gewrichten, zenuwen en bloedvaten kan worden beoordeeld. Een MRI dient altijd vooraf te gaan aan een eventuele biopsie om artefacten (ten gevolge van de biopsie) te voorkomen. Bovendien kan op de MRI de beste biopsie route worden gekozen waarbij rekening wordt gehouden met de incisie van de mogelijk latere definitieve ingreep. Een specifieke rol is weggelegd voor (evt. dynamische) MRI met contrast; het representeert de biologische activiteit van de tumor en geeft een indicatie van de aanwezigheid van vitaal tumorweefsel en necrose.

(Dikke naald) Biopsie

Radiodiagnostiek is in de afgelopen jaren van toenemend belang geworden in de diagnosticering en follow-up van patiënten met musculoskeletale tumoren of afwijkingen die daarop lijken. Bij suspecte laesies kan de diagnose radiologisch worden ondersteund, maar niet altijd met zekerheid worden gesteld. Uiteindelijk wordt een definitieve diagnose alleen verkregen door een (dikke naald) biopsie. Een traditionele open incisie biopsie kent in vergelijking een groter contaminatierisico van het omliggende weefsel.¹⁶ Toch geldt voor beide technieken het belang van een goed gekozen biopsie traject. Met een dikke naald biopsie kan in 97% een definitieve diagnose worden gesteld.¹⁷ In het algemeen kan worden gesteld dat de biopsie moet worden genomen centraal in het 'toekomstige' litteken, omdat het biopsie traject uiteindelijk ook moet worden geresecteerd. Materiaal verkregen uit de periferie van de laesie biedt de grootste kans op representatief weefsel, waarin een diagnose kan worden gesteld. Bij twijfel over het biopsietraject of de definitieve histologische diagnose kan een centrum of de commissie voor bottumoren worden geconsulteerd. Biopsie van een botmetastase voorafgaand aan de behandeling is alleen nodig wanneer er twijfel bestaat over de radiologische diagnose van een bot laesie bij patiënten met een bekende andere primaire tumor en bij patiënten met een nog onbekende primaire tumor. Peroperatieve biopsie van een bekende bot metastase is aan te raden. Echter in ongeveer 40% van de gevallen kan geen diagnose worden gesteld op peroperatief ingestuurd boormateriaal, een dikke naald biopsie verdient daarom ook hier de voorkeur.

Behandeling

Voor de behandeling van een (dreigende) pathologische fractuur is een juiste indicatiestelling voor radiotherapeutische behandeling met of zonder chirurgische stabilisatie van het grootste belang. Profylactische stabilisatie is soms controversieel en uitdagend.² Een structurele diagnostische work-up dient daarom altijd vooraf te gaan aan eventuele radiotherapeutische dan wel chirurgische behandeling. In de meeste gevallen, ook in het geval van een bestaande fractuur kan deze tijd zonder negatieve gevolgen voor de patiënt prima genomen worden.

Het grootste gedeelte van de patiënten met een bot metastase kan succesvol worden behandeld met radiotherapie en pijnstilling (Paracetamol, NSAID, opiaten).

Dit hoofdstuk is onderverdeeld in subhoofdstukken en/of paragrafen. Om de inhoud te kunnen bekijken klikt u in de linkerkolom op de subhoofdstuk- en/of paragraaftitel.

Algemene behandeling

Behandeling van de klinische symptomen van een botmetastase in een lang pijpbeen.

Dit hoofdstuk is onderverdeeld in subhoofdstukken en/of paragrafen. Om de inhoud te kunnen bekijken klikt u in de linkerkolom op de subhoofdstuk- en/of paragraaftitel.

Pijnstilling

Medicatie: gebruik makende van de WHO ladder voor pijnstilling lijkt de combinatie van een NSAID en opiaat de beste resultaten te bereiken in pijnstilling bij kankerpatiënten.^{18 19 20} Aanvullende diagnostiek naar het fractuurrisico en de etiologie van de pijn moet hierbij niet worden vergeten.

Radiotherapie: Adequate pijnstilling kan al op korte termijn bereikt worden met een 'single-dose' behandeling. In het algemeen wordt radiotherapie gegeven van 8 Gy in een 'single-dose' of 20 Gy in 5 doses. Gemiddeld kan een pijnstillend effect na 1-4 weken worden verwacht bij minimaal 70% van de patiënten. Er lijkt geen toename van het fractuurrisico als gevolg van radiotherapie. De initiële kortdurende toename van pijnklachten als gevolg radiotherapie kan adequaat behandeld worden met prednison.^{6 13 21} Indien er sprake is van een (dreigende) fractuur moet preventieve fixatie gevolgd door radiotherapie van het gehele operatie gebied overwogen worden.

Radiotherapie

Het grootste gedeelte van de patiënten met een bot metastase kan succesvol worden behandeld met radiotherapie en pijnstilling (Paracetamol, NSAID, opiaten). Behoudens een bewezen adequate pijnstilling lijkt radiotherapie het fractuurrisico te verlagen.^{5 11} Vooral bot metastasen van een mamma- en schildkliercarcinoom als ook het plasmocytoom en lymfoom reageren goed op radiotherapie. Dit geldt in mindere mate voor een long- of prostaatacarcinoom. Voor een bot metastase van een niercelcarcinoom is deze reactie op radiotherapie minder goed voorspelbaar. Bisfosfonaten een belangrijke rol in de behandeling van bot metastasen.

Timing van radiotherapie bij een dreigende of bestaande fractuur

Bij een (dreigende) pathologische fractuur wordt er meestal voor gekozen radiotherapie te laten. Naast radiotherapie hebben ook chemotherapie, hormonale therapie en behandeling met volgen op een (preventieve) chirurgische behandeling. De radiotherapie dient het gehele operatie gebied te bestrijken. Algemeen wordt aangehouden dat de beste timing voor het geven van postoperatieve radiotherapie ongeveer 10-14 dagen is. Dit lijkt voldoende tijd voor een adequate wondgenezing en kan eventuele progressie van de lytische laesie te remmen. Het gebruik van postoperatieve radiotherapie lijkt bij prothesiologie in vergelijking met osteosynthese tot minder re-operaties te leiden.^{22 23} Hierbij moet worden opgemerkt dat ongeveer 80% van de patiënten met een pathologische fractuur hun fractuurgenezing niet overleven en dat er geen negatieve invloed valt te verwachten op de vorming van callus na radiotherapie.²⁴

Chemotherapie

Medicamenteuze behandeling

Bisfosfonaten hebben een remmend effect op de door de tumor gestimuleerde osteoclasten en lijken progressie van de bot metastase en daarmee het fractuurrisico te verminderen. Ook lijkt het serum calcium af te nemen. Dit is vooral aangetoond voor mammacarcinoom en multiple myeloom patiënten. Toch is geen aangetoond direct effect op de tumoractiviteit in de weke delen en daarmee tot op heden geen directe correlatie met de overleving.^{6 25} Daarnaast is het gebruik van bisfosfonaten niet zonder bijwerkingen (koorts, flebitis, spierpijn, gewrichtspijn, osteonecrosis, hypocalciemie en nierfunctiestoornissen) en kan routinematig gebruik van deze middelen zonder consultatie van een internist/oncoloog niet worden aangeraden.

Nieuwe medicamenteuze behandeling met receptor activator of NF- B ligand (RANKL) en osteoprotegerin (OPG) lijken een toekomstige rol te hebben in de medicamenteuze behandeling van bot metastasen en de preventie van pathologische fracturen.²⁶ RANKL remt de osteoclasten differentiatie en remt daarmee in diermodellen ook het aantal bot metastasen en hun bot complicaties (fractuurrisico) voor zowel osteolytische als osteoblastische laesies o.b.v. mamma, prostaat en longcarcinoom als ook myelomen. Prospectieve klinische studies naar de klinische relevantie van deze medicatie ontbreken nog. Aanbeveling over het gebruik van deze medicatie kunnen daarom niet gemaakt worden.

Fractuur behandeling

Chirurgische Behandeling van een (dreigende) pathologische fractuur

Pathologische Fractuurbehandeling algemeen

Het doel van chirurgische stabilisatie van een pathologische fractuur ten gevolge van een botmetastase is directe en volledige belastbaarheid, omdat de botgenezing beperkt en vertraagt verloopt. De gemiddelde botgenezing na 6 maanden wordt geschat op 0% voor longcarcinoom, 37% voor mamma carcinoom, 44 % voor niercel carcinoom en 67% voor het myeloom.²⁴ Dit geldt voor iedere skelet lokalisatie. Bij voorkeur wordt gekozen voor een minimale chirurgische toegang, met zo mogelijk fixatie van het gehele bot. De osteosynthese dient dus rekening te houden met locale progressie en osteolysis rondom de laesie, blijvende mechanische instabiliteit en eventuele nieuwe afwijkingen in de toekomst. Een andere belangrijke factor in de keuze van behandeling is de verwachte overleving van de patiënt en daarmee samenhangend de noodzakelijke overleving van de osteosynthese of andere chirurgische behandeling. Voor de keuze van de definitieve behandeling moet er onderscheid gemaakt worden tussen drie prognostische groepen,³⁴ zie [tabel 1](#) en figuur 1 (zie [bijlage 1](#)):

1. Zeer korte levensverwachting (minder dan 2 maanden) of een zeer slechte algehele conditie (>6 punten): snel groeiende agressieve tumor met multipele bot en viscerale/cerebrale metastasen en een laag Hb en/of cardiopulmonale problematiek.
2. Levensverwachting < 1 jaar (3-5 punten): langzaam/matig groeiende tumor bij relatief goede functionele status, zonder viscerale of cerebrale metastasen.
3. Levensverwachting >1 jaar (0-2 punten): (solitaire) langzaam groeiende tumor, goed reagerend op radio en/of chemotherapie zonder viscerale of cerebrale metastasen.

De verwachte prognose van een individuele patiënt dient meegenomen te worden in de keuze van de verschillende chirurgische technieken. Een zeer korte levensverwachting vraagt in de meeste gevallen om een minimaal invasieve (bijvoorbeeld cement injectie of minimale intramedullaire fixatie) behandeling. Bij een langere levensverwachting kan een meer agressie benadering (bijvoorbeeld resectie van de tumor met reconstructie middels prothesiologie) worden overwogen. Om falen van de primaire osteosynthese of prothese te voorkomen is het soms verstandig te anticiperen op een langere overleving dan verwacht (zie figuur 1 (zie [bijlage 1](#))). Een multidisciplinaire aanpak verdient in alle gevallen de voorkeur.

Alle laesies in het betreffende lange pijpbeen dienen te worden behandeld en dus in één tempo te worden gefixeerd. Biomechanisch verdient het de voorkeur om het tumordefect te vullen met cement, onafhankelijk van het te gebruiken type osteosynthese.

Indien het bestraalde pijpbeen, zonder pathologische fractuur, bij een zeer korte levensverwachting (groep 1)³⁴ of patiënt met een ASA classificatie > 3, pijnklachten blijft geven, kan een percutane cementplastiek eventueel gecombineerd met RadioFrequentie Ablatie (RFA) therapie, een goede optie zijn.^{35 36}

Preventief

Het doel van chirurgische stabilisatie van een pathologische fractuur, ten gevolge van een botmetastase, is een direct en volledig belastbaar been, met een zo minimaal mogelijk invasief karakter. Indien voor een chirurgische stabilisatie bij een (dreigende) pathologische fractuur wordt gekozen is het belangrijk rekening te houden met de verwachte survival van de patiënt en de afwezige of zeer beperkte botgenezing bij een bestaande fractuur.^{3 27} Rekening houdende met de individuele omstandigheden zoals de levensverwachting en mobiliteit lijkt bij hoogrisico laesies tijdige en rigide chirurgische stabilisatie geïndiceerd. In de praktijk geeft men vaak de voorkeur aan een profylactische stabilisatie boven een 'wait and see' beleid. In vergelijking met een chirurgische stabilisatie van een bestaande pathologische fractuur heeft profylactische fixatie enkele voordelen: snelle pijnvermindering, eerdere mobilisatie, verkorte opnameduur en minder per- en postoperatieve complicaties.^{3 9}

Preoperatieve diagnostiek en behandeling

Overhaaste chirurgische stabilisatie daarentegen kan bij het bestaan van een primaire bottumor een ledemaat sparende chirurgie onmogelijk maken. Zelfs bij een bestaande fractuur is er meestal sprake van een haemodynamisch stabiele patiënt die met adequate pijnstilling voldoende comfortabel kan worden gehouden om weloverwogen en eventueel multidisciplinair een behandelplan op te stellen. De behandeling van een pathologische fractuur veroorzaakt door een primaire beentumor kent in tegenstelling van die van een metastase meestal een curatieve insteek. Een overhaaste intramedullaire fixatie van een pathologische fractuur kan een curatieve behandeling in de weg staan. Het emboliseren van een zeer vasculaire tumor, zoals een niercel- of schildklier carcinoom, kan zeer doeltreffend in pijnreductie zijn, maar dient met name preoperatief overwogen te worden om het bloedverlies tijdens de operatie te beperken. Dit dient binnen drie dagen voorafgaand aan de operatie te geschieden. Ook voor de chirurgische behandeling van M. Kahler lokalisaties moet preoperatief embolisatie worden overwogen.

Onderste Extremititeit

Femur

Bij chirurgische stabilisatie van het proximale femur (met 66% het meest frequent aangedane lange pijpbeen) wordt de laesie al dan niet te gecuretteerd en opgevuld met cement waarna stabilisatie middels plaat of pen osteosynthese volgt. In het geval van multipiele laesies wordt het gebruik van een mergpen eventueel met botcement geadviseerd. De toevoeging van botcement aan de osteosynthese verbetert de belastbaarheid stabiliteit en uiteindelijke overleving van de zowel de plaat- als pen-osteosynthese. Hiervoor moet de laesie wel eerst zorgvuldig te worden gecuretteerd. Een extra incisie bij het gebruik van een intramedullaire pen is hiervoor soms noodzakelijk. Met de tegenwoordige moderne intramedullaire pennen lijkt het verstandig om ook het collum femoris te beschermen gebruik makende van een 'interlocking nail' met één of twee schroeven in het collum femoris. Het botcement wordt ook gebruikt om een botdefect te vullen en zo de belastbaarheid en de verankering van het implantaat aan het vaak beschadigde bot te verbeteren.^{9 28 29}

Voordelen van een mergpenfixatie zijn met name de mogelijkheid direct het gehele pijpbeen te stutten en het minimaal invasieve karakter. Versleping van tumorweefsel door het inbrengen van een intramedullaire pen door de laesie kan veelal worden geaccepteerd. Toch verdient het de aanbeveling, het gehele operatiegebied te bestralen om zo progressie van de laesie te vertragen en eventuele genezing te stimuleren (met name bij sclerotische laesies).³⁰

Voordeel van plaat osteosynthese met botcement is de goede verankering van de schroeven in het cement en minder contaminatie van het mergkanaal.

Bij uitgebreide beschadiging van het proximale femur (peritrochantair, collum en caput femoris) of een verwachte overleving van meer dan 1 jaar is een gecementeerde kophalsprothese of totale heup prothese noodzakelijk (Figuur 3 (zie [bijlage 3](#))). Hiermee wordt het relatief hoge per- en postoperatieve risico van falende osteosynthese verminderd van 12 naar 2%.²³ Bij multipiele laesies moet een lange steel worden gebruikt. Houdt hierbij wel rekening met een vergroot risico op een longembolie en peroperatieve bloeddrukdaling. Bij voorkeur verloopt de steel tot >10 centimeter onder de meest distale metastase.

Tibia

Het risico op een pathologische fractuur in de tibia is significant lager vergeleken met het femur. Metafysaire laesies kunnen worden behandeld met curettage en cement (PMMA) opvulling, veelal gecombineerd met een additionele afsteunplaat om inzakking van het tibiaplateau te voorkomen. Indien

meer dan 50% van de metafysaire circumferentie is gedestruueerd kan beter een megaprothese of PMMA met uitgebreidere osteosynthese worden toegepast.

Voor de diafysaire laesie in de tibia geldt in het algemeen een voorkeur voor intramedullaire fixatie zo nodig met het gebruik van PMMA. Soms kan een diafysaire minimaal verplaatste fractuur, als gevolg van een stralingsgevoelige afwijking, ook conservatief worden behandeld gebruik makende van een Sarmiento brace.

Bovenste Extremiteit

Humerus en scapula

Voor metastasen in de scapula is radiotherapie meestal afdoende. Eventueel kan alleen een resectie zonder reconstructie worden overwogen.

Voor de proximale humerus geldt, als gevolg van de grote momentarm en torsiekrachten, een relatief groot fractuurrisico. Een fractuur van het caput en/of metafyse van de humerus wordt met een gecementeerde hemiarthoplastiek behandeld. Voor diafysaire laesies geldt een zelfde behandel algoritme als bij de femur en tibia diafyse, waarbij een intramedullaire oplossing de voorkeur heeft. Wanneer er geen sprake is van secundaire uitval van de n. radialis, geniet open repositie en interne fixatie met een plaatosteosynthese de voorkeur, zo mogelijk gebruik makende van curettage en cementplastiek.³¹

Laesies in de distale humerus kunnen het best verzorgd worden met een curettage, cementplastiek en plaatosteosynthese.

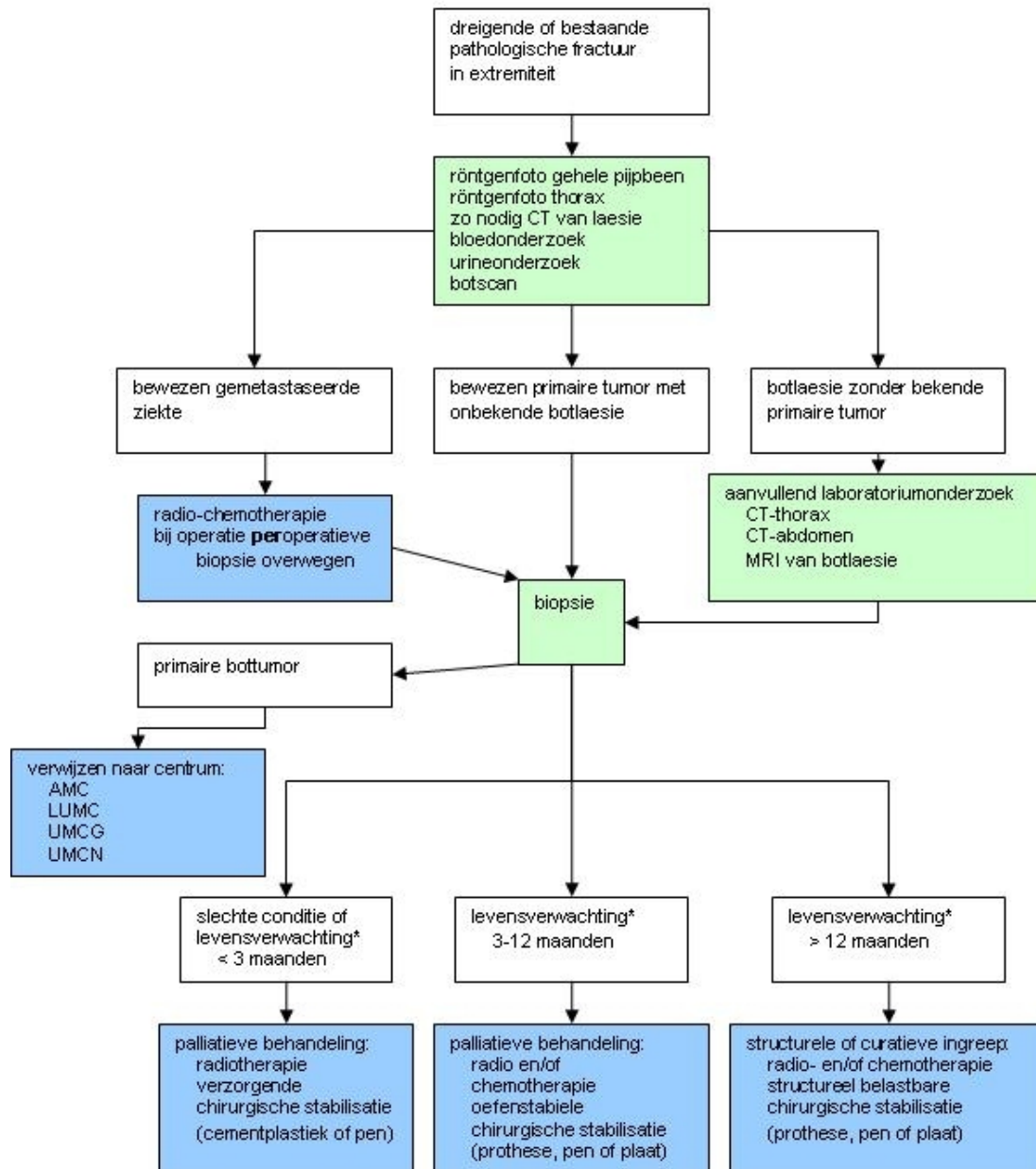
Elleboog/radius/Ulna

Bot metastasen distaal van de elleboog zijn zeldzaam. Ook hierbij kan vaak worden volstaan met een cementplastiek alleen, eventueel gecombineerd met een beperkte intramedullaire pen (Steinman/k-draad). Indien er sprake is van een solitaire laesie van de onderarm dient een primaire bottumor worden overwogen. De werkgroep adviseert in een dergelijk geval consultering van een centrum of de beentumoren commissie.

In opzet curatieve behandeling

Een en-block resectie kan worden verricht bij een levensverwachting van meer dan twee jaar zoals bij een solitaire metastase van een schildklier- of niercelcarcinoom. Een preoperatieve MRI is in dit geval noodzakelijk om preoperatief de te behalen marges te bepalen en eventuele reconstructie met een tumor prothese te plannen. Zowel de biopsie als de behandeling dienen in een ervaren trauma centrum te gebeuren. Bij het bestaan van een (dreigende) pathologische fractuur bij een verdenking op primaire bottumor wordt, voorafgaand aan de biopsie, consultatie van de commissie voor bottumoren of verwijzing naar een van de vier oncologisch orthopaedische centra ([AMC](#), [LUMC](#), [UMCG](#), [UMCN](#)) geadviseerd..

Stroomdiagram



*Verwachte levensverwachting volgens Katagiri et al.³⁴ (zie [tabel 1](#)):

< 2 maanden: > 6 punten: snel groeiende agressieve tumor met multipale bot en viscerale metastasen.

2-12 maanden: 3-5 punten: langzaam/matig groeiende tumor bij relatief goede functionele status.

> 12 maanden: 0-2 punten: (solitaire) langzaam groeiende tumor, goed reagerend op radio en/of chemotherapie zonder viscerale metastasen.

** **AMC, LUMC, UMCG, UMCN**

Samenvatting

- De prognose van patiënten met een bot metastase is in de afgelopen jaren sterk verbeterd. Daarmee hangt samen dat de incidentie van bot metastasen sterk toe is toegenomen en met deze metastasen ook het aantal (dreigende) pathologische fracturen. Neem nooit zonder meer aan dat een solitaire bot laesie een metastase is.
- Een pathologische fractuur is geen gewone fractuur, er is geen gewone genezing te verwachten, zelfs als deze stabiel wordt gefixeerd.
- Bij het spontaan ontstaan van een fractuur of als gevolg van een laag energetisch trauma dient een pathologische oorzaak te worden uitgesloten, voordat met de chirurgische behandeling wordt begonnen.
- De keuze voor een chirurgische behandeling van een bestaande pathologische fractuur mag nooit overhaast genomen worden. Adequate pijnstilling geeft de behandelaar voldoende tijd voor overleg met een ervaren collega.
- De behandeling gebeurt bij voorkeur in een multidisciplinaire setting.
- Pre en / of postoperatieve radiotherapie dient te worden overwogen om groei van de metastase te remmen en eventuele fractuurgenezing mogelijk te maken.
- Preoperatieve biopsie is noodzakelijk bij een onbekende primaire tumor om een 'whoops operatie' te voorkomen. Deze dient verricht te worden door of in overleg met de uiteindelijke behandelaar.
- Als chirurgisch behandelindicatie wordt in de praktijk het radiologische criterium van meer dan 30 mm botdestructie in de lengterichting van een belast pijpbeen aangehouden.
- De operatieve behandeling moet een direct belastbaar en functioneel resultaat hebben.
- Profylactische fixatie van dreigende pathologische fracturen geven minder per- en postoperatieve complicaties en zijn minder traumatisch voor de patiënt. Screening van het fractuurrisico is daarom van groot belang.
- Osteosynthese van pathologische proximale femur fracturen heeft een groot complicatierisico, de behandeling van deze fracturen met een gecementeerde kop hals of totale heup prothese heeft daarom vaak de voorkeur.
- Solitaire metastasen van een niercel- en schildklier carcinoom met een goede levensverwachting moeten zo mogelijk en-block verwijderd worden.
- Niercel metastasen dienen preoperatief te worden geëmboliseerd.
- Elk behandelcentrum dient een hoofdconsulent aan te wijzen voor de behandeling van (dreigende) pathologische fracturen

Referenties

1 - de Winter G.A.

de Winter G.A., Coebergh J.W.W., van Leeuwen F.E., Schouten L.J. Incidence of cancer in the Netherlands 1989. 1989. Netherlands Cancer Registry. Ref Type: Report

2 - Dijkstra S

Dijkstra S, Wiggers T, van Geel BN, Boxma H. Impending and actual pathological fractures in patients with bone metastases of the long bones. A retrospective study of 233 surgically treated fractures. [Eur J Surg 1994; 160\(10\):535-542.](#)

3 - Jacofsky DJ

Jacofsky DJ, Haidukewych GJ. Management of pathologic fractures of the proximal femur: state of the art. [J Orthop Trauma 2004; 18\(7\):459-469.](#)

4 - Coleman RE

Coleman RE. Skeletal complications of malignancy. [Cancer 1997; 80\(8 Suppl\):1588-1594.](#)

5 - Coleman RE

Coleman RE. Metastatic bone disease: clinical features, pathophysiology and treatment strategies. [Cancer Treat Rev 2001; 27\(3\):165-176.](#)

6 - Mundy GR

Mundy GR. Metastasis to bone: causes, consequences and therapeutic opportunities. [Nat Rev Cancer 2002; 2\(8\):584-593.](#)

7 - Katagiri H

Katagiri H, Takahashi M, Wakai K, Sugiura H, Kataoka T, Nakanishi K. Prognostic factors and a scoring system for patients with skeletal metastasis. [J Bone Joint Surg Br 2005; 87\(5\):698-703.](#)

8 - Van der Linden YM

Van der Linden YM, Dijkstra PD, Kroon HM, Lok JJ, Noordijk EM, Leer JW et al. Comparative analysis of risk factors for pathological fracture with femoral metastases. [J Bone Joint Surg Br 2004; 86\(4\):566-573.](#)

9 - Ward WG

Ward WG, Holsenbeck S, Dorey FJ, Spang J, Howe D. Metastatic disease of the femur: surgical treatment. [Clin Orthop Relat Res 2003;\(415 Suppl\):S230-S244.](#)

10 - Rougraff BT

Rougraff BT, Kneisl JS, Simon MA. Skeletal metastases of unknown origin. A prospective study of a diagnostic strategy. [J Bone Joint Surg Am 1993; 75\(9\):1276-1281.](#)

11 - Van der Linden YM

Van der Linden YM, Kroon HM, Dijkstra SP, Lok JJ, Noordijk EM, Leer JW et al. Simple radiographic parameter predicts fracturing in metastatic femoral bone lesions: results from a randomised trial. [Radiother Oncol 2003; 69\(1\):21-31.](#)

12 - Damron TA

Damron TA, Morgan H, Prakash D, Grant W, Aronowitz J, Heiner J. Critical evaluation of Mirels' rating system for impending pathologic fractures. [Clin Orthop Relat Res 2003;\(415 Suppl\):S201-S207.](#)

13 - Cumming D

Cumming D, Cumming J, Vince A, Benson R. Metastatic bone disease: the requirement for improvement in a multidisciplinary approach. [Int Orthop 2008.](#)

14 - Nielsen OS

Nielsen OS, Munro AJ, Tannock IF. Bone metastases: pathophysiology and management policy. [J Clin Oncol 1991; 9\(3\):509-524.](#)

15 - Fujimoto R

Fujimoto R, Higashi T, Nakamoto Y, Hara T, Lyshchik A, Ishizu K et al. Diagnostic accuracy of bone metastases detection in cancer patients: comparison between bone scintigraphy and whole-body FDG-PET-CT. [Ann Nucl Med 2006; 20\(6\):399-408.](#)

16 - van der Bijl AE

van der Bijl AE, Taminiau AH, Hermans J, Beerman H, Hogendoorn PC. Accuracy of the Jamshidi trocar biopsy in the diagnosis of bone tumors. [Clin Orthop Relat Res 1997;\(334\):233-243.](#)

17 - Pramesh CS

Pramesh CS, Deshpande MS, Pardiwala DN, Agarwal MG, Puri A. Core needle biopsy for bone tumours. [Eur J Surg Oncol 2001; 27\(7\):668-671.](#)

18 - McNicol E

McNicol E, Horowicz-Mehler N, Fisk RA, Bennett K, Gialeli-Goudas M, Chew PW et al. Management of opioid side effects in cancer-related and chronic noncancer pain: a systematic review. [J Pain 2003; 4\(5\):231-256.](#)

19 - McNicol E

McNicol E, Strassels S, Goudas L, Lau J, Carr D. Nonsteroidal anti-inflammatory drugs, alone or combined with opioids, for cancer pain: a systematic review. [J Clin Oncol 2004; 22\(10\):1975-1992.](#)

20 - McNicol E

McNicol E, Strassels SA, Goudas L, Lau J, Carr DB. NSAIDs or paracetamol, alone or combined with opioids, for cancer pain. [Cochrane Database Syst Rev 2005;\(1\):CD005180.](#)

21 - Chow E

Chow E. Update on radiation treatment for cancer pain. [Curr Opin Support Palliat Care 2007; 1\(1\):11-15.](#)

22 - Wedin R

Wedin R. Surgical treatment for pathologic fracture. [Acta Orthop Scand Suppl 2001; 72\(302\):2p-29.](#)

23 - Wedin R

Wedin R, Bauer HC. Surgical treatment of skeletal metastatic lesions of the proximal femur: endoprosthesis or reconstruction nail? [J Bone Joint Surg Br 2005; 87\(12\):1653-1657.](#)

24 - Gainor BJ

Gainor BJ, Buchert P. Fracture healing in metastatic bone disease. [Clin Orthop Relat Res 1983;\(178\):297-302.](#)

25 - Roodman GD

Roodman GD. Mechanisms of bone metastasis. [N Engl J Med 2004; 350\(16\):1655-1664.](#)

26 - Fili S

Fili S, Karalaki M, Schaller B. Mechanism of bone metastasis: The role of osteoprotegerin and of the host-tissue microenvironment-related survival factors. [Cancer Lett 2009.](#)

27 - Jacobs PM

Jacobs PM. Musculoskeletal injury: pathologic fractures of the femur. [Tex Med 1993; 89\(4\):69-70.](#)

28 - Ward WG

Ward WG, Spang J, Howe D. Metastatic disease of the femur. Surgical management. [Orthop Clin North Am 2000; 31\(4\):633-645.](#)

29 - Ward WG

Ward WG, Spang J, Howe D, Gordan S. Femoral recon nails for metastatic disease: indications, technique, and results. [Am J Orthop 2000; 29\(9 Suppl\):34-42.](#)

30 - Frassica DA

Frassica DA. General principles of external beam radiation therapy for skeletal metastases. [Clin Orthop](#)

[Relat Res 2003;\(415 Suppl\):S158-S164.](#)

31 - [Dijkstra S](#)

Dijkstra S, Stapert J, Boxma H, Wiggers T. Treatment of pathological fractures of the humeral shaft due to bone metastases: a comparison of intramedullary locking nail and plate osteosynthesis with adjunctive bone cement. [Eur J Surg Oncol 1996; 22\(6\):621-626.](#)

32 - [William C](#)

William C. Dougall & Michelle Chaisson. The RANK/RANKL/OPG triad in cancer-induced bone diseases. [Cancer Metastasis Rev \(2006\) 25:541–549](#)

33 - [Bauer HCF](#)

Bauer HCF. Controversies in the surgical management of skeletal metastases. [J Bone Joint Surg Br. 2005 May;87\(5\):608-17](#)

34 - [Katagiri H](#)

H. Katagiri et al. Prognostic factors and a scoring system for patients with skeletal metastasis. [J Bone Joint Surg Br. 2005. Vol 87-B, Issue 5, 698-703](#)

35 - [J. Bickels](#)

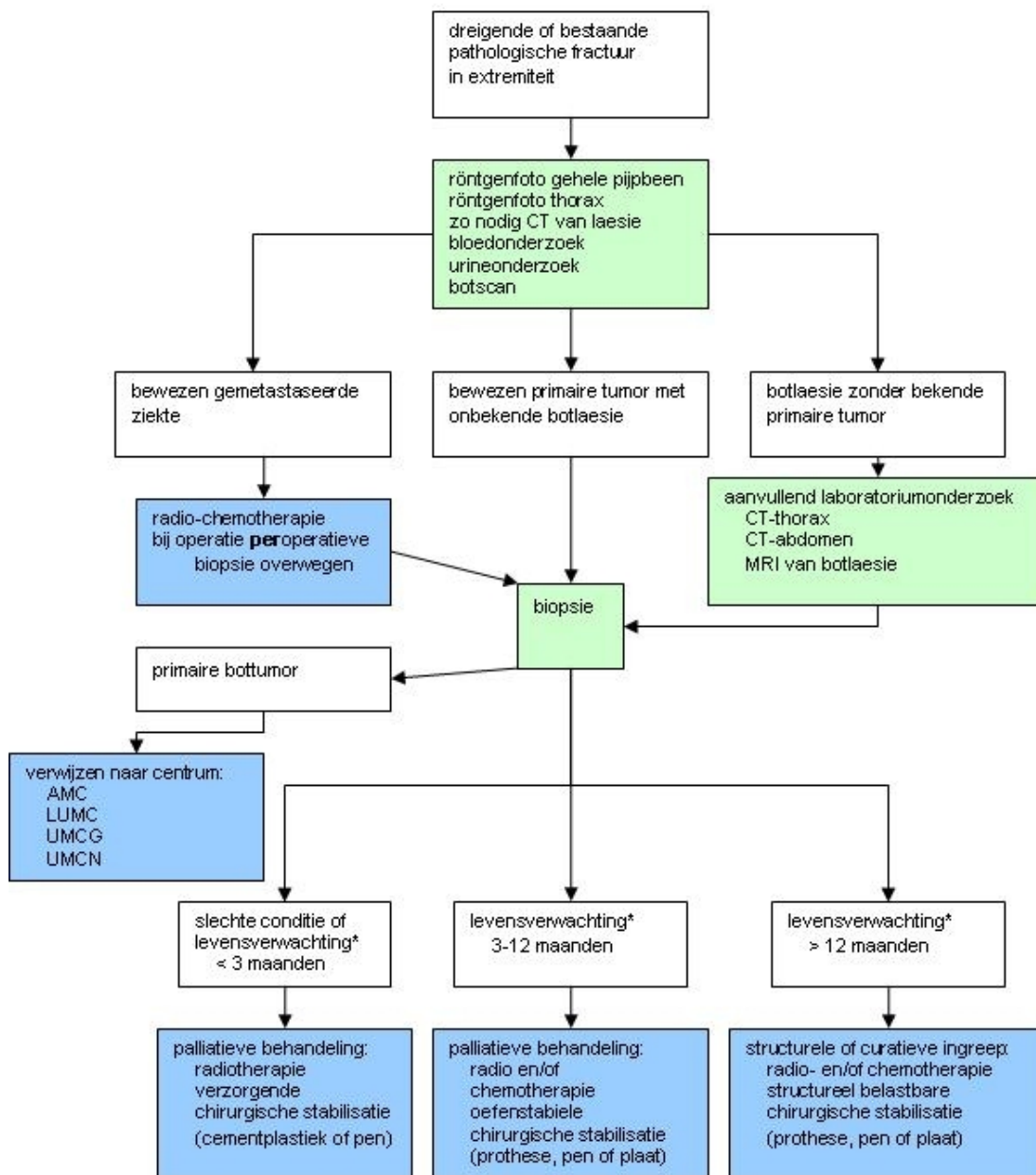
J. Bickels, S. Dadia, Z. Lidar. Surgical Management of Metastatic Bone Disease. [J Bone Joint Surg Am 2009;91 1503-1516](#)

36 - [J. Sybil Biermann](#)

J. Sybil Biermann, Ginger E. Holt, Valerae O. Lewis, Herbert S. Schwartz, Michael J. Yaszemski. Metastatic Bone Disease: Diagnosis, Evaluation, and Treatment. [J Bone Joint Surg Am 2009;91 1518-1530](#)

Bijlagen

1. Fig. 1, Stoomdiagram



*Verwachte levensverwachting volgens Katagiri et al.³⁴ (zie tabel 1):

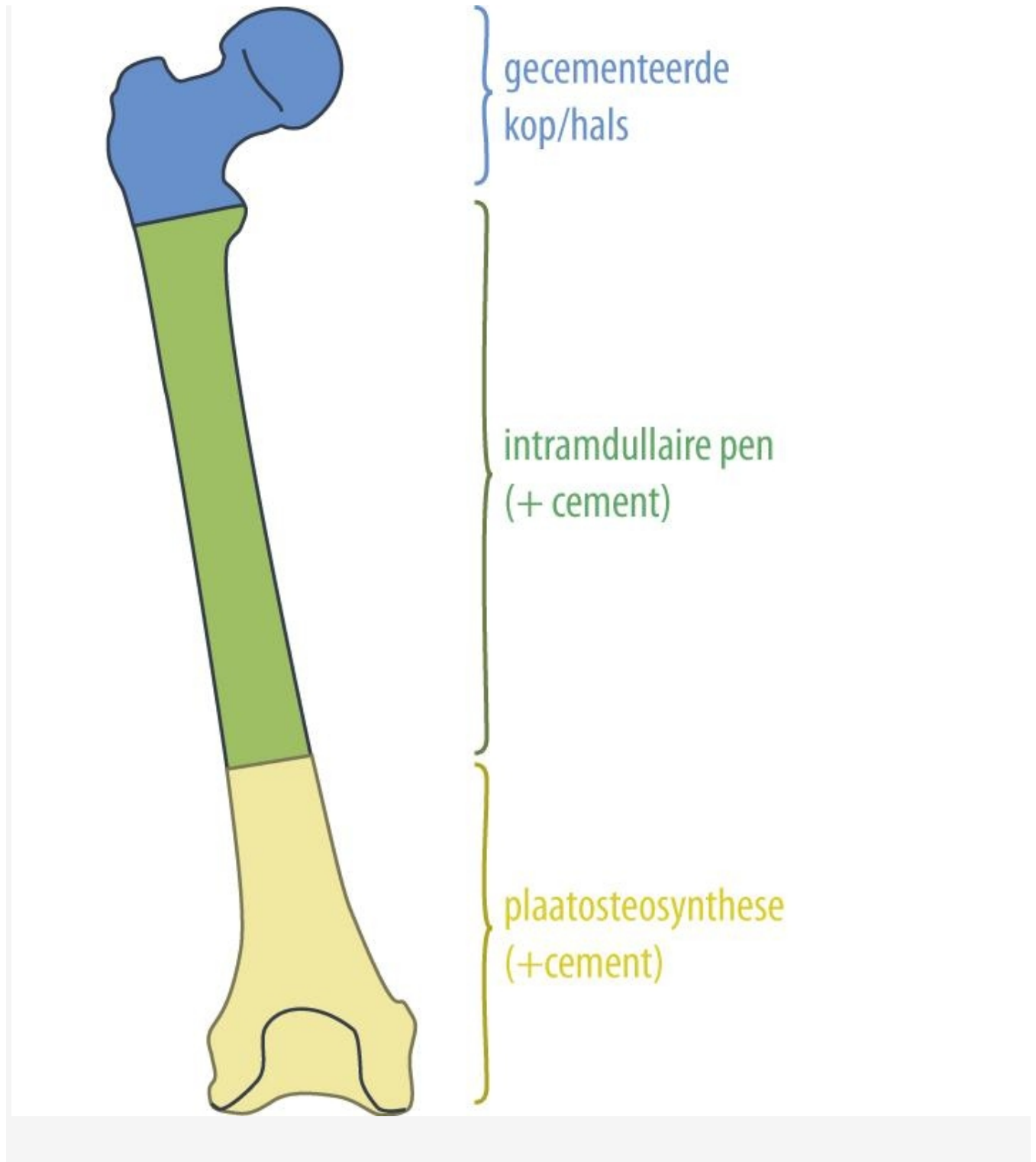
< 2 maanden: > 6 punten: snel groeiende agressieve tumor met multiële bot en viscerale metastasen.

2-12 maanden: 3-5 punten: langzaam/matig groeiende tumor bij relatief goede functionele status.

> 12 maanden: 0-2 punten: (solitaire) langzaam groeiende tumor, goed reagerend op radio en/of chemotherapie zonder viscerale metastasen.

**AMC, LUMC, UMCG, UMCN

2. Fig. 2, Behandelvoorstel (dreigende) pathologische fractuur van het femur



3. Fig. 3, Radiologische criteria ter beoordeling van het fractuurrisico op een standaard röntgenfoto
Berekening van het percentage van de circumferentie van het pijpbeen: $W_{tot}/W_{laesion} * 100$.
W_{tot}: diameter pijpbeen, L_{tot}: Lengte laesie, W_{laesion}: breedte laesie, L_{cort}: lengte corticale defect

